

Die Abklärung der Charcot-Marie-Tooth-Neuropathien

Susanne Renaud

Neurologische Klinik, Universitätsspital Basel, und Service de Neurologie, Hôpital neuchâtelois

Quintessenz

- Charcot-Marie-Tooth-Neuropathien sind eine Gruppe von hereditär vererbten Polyneuropathien.
- Es sind mindestens 40 verschiedene Mutationen mit unterschiedlichem Vererbungsmodus bekannt.
- Der rationale Abklärungsgang beruht auf einer genauen Erhebung der Familienanamnese, der Bestimmung des Phänotyps und auf der Elektroneurographie, bevor man die genetischen Abklärungen einleitet.

Ein zusätzliches Karpaltunnelsyndrom ist wahrscheinlich, aber nicht sicher dokumentierbar. Eine entzündliche Ursache dieser Polyneuropathie erscheint bei normalem Liquortotalprotein unwahrscheinlich. Eine demyelinisierende Anti-MAG-assoziierte Polyneuropathie wird bei negativem Antikörpertiter und normaler Eiweisselektrophorese ausgeschlossen.

Es handelt sich also um eine demyelinisierende Polyneuropathie mit möglicherweise hereditärem (autosomal-dominantem) Hintergrund und einem späten Beginn (6. Dekade). Wie ist das nun einer bestimmten Mutation zuzuordnen?

Der Fall

Der damals 60-jährige Patient suchte uns initial wegen Schmerzen im linken Arm und gelegentlichem Brennen im Bereich der Finger I–III der linken Hand auf. Daneben berichtet er über Kribbelparästhesien und Schmerzen an den unteren Extremitäten und Gangunsicherheit, die er aber auf eine Gonarthrose zurückführt. Anamnestisch ist zu erfahren, dass sein älterer, inzwischen verstorbener Bruder und auch eine seiner Tanten und deren vier Töchter ein «komisches» Gangbild hätten. Die Eltern seien jung verstorben, so dass dort über Gangstörungen keine Informationen vorliegen. In der neurologischen Untersuchung fallen angedeutete Hohlfüsse, schwache Muskeigenreflexe mit fehlendem Achillessehnenreflex beidseits auf. Darüber hinaus besteht eine sockenförmige Hypästhesie für alle Qualitäten an den unteren Extremitäten mit einer Pallanästhesie an den Zehen und vermindertem Lagesinn. Der Romberg und der Strichgang sind unsicher.

Zunächst wird eine Elektroneurographie des N. medianus mit der Frage nach einem Karpaltunnelsyndrom durchgeführt. Dort fällt auf, dass die karpale Überleitungszeit nicht nur für den N. medianus, sondern auch für den N. ulnaris massiv verlängert ist und die motorischen Nervenleitgeschwindigkeiten am Unterarm für beide Nerven leicht verlangsamt sind. Die sensiblen Nervenleitgeschwindigkeiten sind für den N. medianus beidseits deutlich vermindert und für den N. ulnaris knapp im unteren Normbereich.

In der ergänzenden Elektroneurographie der unteren Extremitäten fällt eine stark ausgeprägte sensomotorische Polyneuropathie mit Zeichen sowohl einer demyelinisierenden als auch axonalen Läsion auf. Die motorischen Nervenleitgeschwindigkeiten sind stark verlangsamt (z.B. am N. peroneus links mit 23 m/s und N. tibialis 17 m/s bei insgesamt kleinen Amplituden).

Geschichtliches

Um eine Übersicht über die mittlerweile sehr zahlreichen verschiedenen Geno- und Phänotypen der hereditären Polyneuropathien und verschiedene Klassifikationen zu bekommen, ist es hilfreich, die geschichtliche Entwicklung anzuschauen.

Seit der Erstbeschreibung 1886 durch Jean-Martin Charcot und Pierre Marie einerseits und durch Howard Henry Tooth andererseits gibt es den Begriff der hereditären Neuropathien Charcot-Marie-Tooth, abgekürzt CMT [1, 2]. In ihrer Beschreibung des Syndroms der familiären «peronealen Muskelatrophie» halten sie bereits wesentliche Merkmale dieser Erkrankung fest: eine progressive distale Muskelatrophie und Schwäche, Skelettdeformationen und die Vererbung. Jules Déjérine und Jules Sottas beschrieben wenige Jahre später (1893) eine sehr viel schwerer wiegende Neuropathie mit einer zusätzlichen Nervenhypertrophie bei zwei Geschwistern [3].


1957 wurde erstmalig durch Gilliat und Thomas [4] und später durch Dyck und Lambert (1968) eine massive Verlangsamung der Nervenleitgeschwindigkeit bei einigen Familien mit hereditärer Neuropathie beschrieben, während bei anderen Familien die Nervenleitgeschwindigkeit kaum betroffen war [5, 6]. Dies führte zu einer Unterscheidung in demyelinisierende und axonale Formen der hereditären Neuropathien. Dyck und Lambert führten dann auch eine nach ihnen benannte Klassifikation der hereditären sensomotorischen Neuropathien (HMSN) ein, wonach Typ I der autosomal-dominante demyelinisierende Typ und Typ II der autosomal-dominante axonale Typ ist. Anita Harding und P. K. Thomas beobachteten 1980 eine bimodale Verteilung der Nervenleitgeschwindigkeiten im N. medianus bei verschiedenen Familien mit hereditären Neuropathien und setzten als Limite zur Unterscheidung



Susanne Renaud

Die Autorin erklärt, dass sie keine Interessenkonflikte im Zusammenhang mit diesem Beitrag hat.

Epidemiologie und Klinik

Die CMT-Erkrankung ist die häufigste vererbte neuromuskuläre Erkrankung mit einer geschätzten Prävalenz von 17 bis 40/100 000 [12]. Der Phänotyp ist meistens recht homogen mit Atrophien und Schwäche der distalen Extremitätenmuskulatur, wobei vor allem die peroneale Muskulatur besonders stark betroffen ist, meistens assoziiert mit distalen symmetrischen Sensibilitätsstörungen, Skelettdeformationen (Hohlfuss, siehe Abb. 1 ) und abgeschwächten und fehlenden Muskeleigenreflexen. Deshalb sind die verschiedenen genetischen Formen der CMT beim einzelnen Patienten praktisch nicht zu unterscheiden und bedürfen eines komplexen Ansatzes mit Einbezug des Vererbungsmodus und der elektrophysiologischen Untersuchung. Der Schweregrad der Erkrankung kann sogar innerhalb einer Familie sehr stark schwanken.

Vererbungsmodus

Sowohl autosomal-dominante als auch X-chromosomal vererbte CMT-Erkrankungen sind beschrieben. Die autosomal-rezessiven demyelinisierenden Formen (CMT4) beginnen fast immer früh und haben einen schwereren Verlauf als die dominanten Formen. Autosomal-rezessive axonale Formen sind sehr selten [13].

Elektro-neurographie

Die elektrophysiologische Untersuchung erlaubt die Evaluation der Funktion von motorischen und sensiblen Nervenfasern. Eine starke Reduktion der Nervenleitgeschwindigkeit (NLG) spricht für eine Affektion der Myelinscheide und eine Reduktion der Amplitude des motorischen Muskelsummenaktionspotentials für einen primär axonalen Befall. Bei den meisten Patienten gelingt eine Unterscheidung in eine primär demyelinisierende und eine primär axonale Form. Selbstverständlich sind auch Ausnahmen beschrieben worden. So gibt es die X-chromosomal vererbte Gruppe, die durch eine Mutation des GJB1-Gens bedingt ist, mit einer dazwischen liegenden Nervenleitgeschwindigkeit [14]. Es sind auch autosomal-dominante CMTs mit NLGs, die intermediär zwischen primär axonal und primär demyelinisierend liegen, bekannt [15].

Eine der Hauptfunktionen der Elektrophysiologie liegt in der Abgrenzung zu anderen entzündlichen primär demyelinisierenden Neuropathien und in der genauen Charakterisierung, wie sehr motorische und sensible Nerven involviert sind.

Verschiedene Gene

Mittlerweile sind mindestens 40 verschiedene CMT-Formen beschrieben (www.molgen.ua.ac.be und www.neuro.wustl.edu). Hier soll auf die wichtigsten Gene und ihre Produkte eingegangen werden.

Tabelle 1. Klassifikation.

CMT	Beschreibung	Dyck/Lambert
CMT 1 A–F HNPP	Autosomal-dominant demyelinisierend	HMSN I
CMT 2 A–L	Autosomal-dominant axonal	HMSN II
DI-CMT A–D	Dominant-intermediate type	
CMT X	X-linked dominant demyelinisierend	
CMTX 2–5	X-linked rezessiv axonal	
CMT 3 A–D Déjérine-Sottas	Schwer demyelinisierend mit frühem Beginn AR und AD	HMSN III
CMT 4 A–J	Autosomal-rezessiv demyelinisierend	
CMT4 C1 od. AT-CMT2	Autosomal-rezessiv axonal	
	Refsum-Erkrankung	HMSN IV
CMT mit Pyramidenzeichen	Dominant axonal	HMSN V
	Mit Optikusatrophy, dominant axonal	HMSN VI
dHMN I–VII	Distal hereditary motor neuropathy	
HSAN I–IV	Hereditary Sensory Autonomic Neuropathies, AD und AR und X-linked	

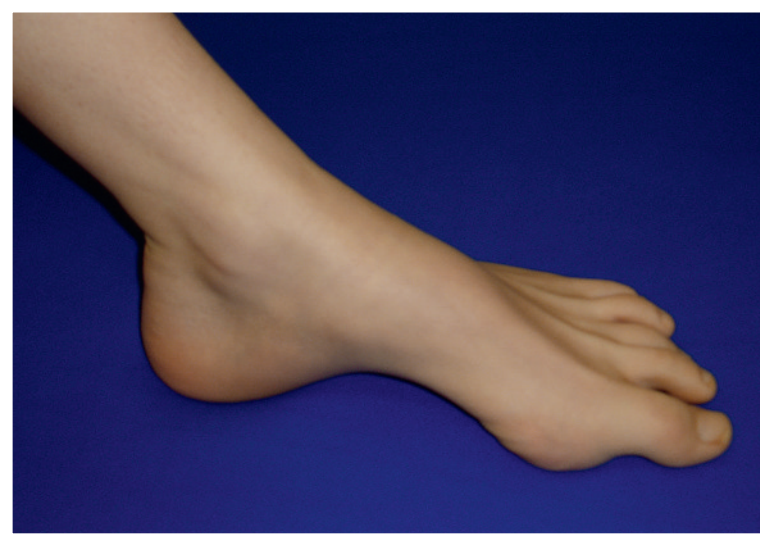

Abbildung 1
Hohlfuss bei einer Patientin mit einer hereditären Neuropathie (HNPP) mit Neigung zu Druckparesen.

dung von HMSN I und II eine Nervenleitgeschwindigkeit von 38 m/s fest [7].


1992 konnten dann mehrere voneinander unabhängige Forschungsgruppen zeigen, dass die Ursache für die Charcot-Marie-Tooth-1A-Erkrankung eine Duplikation im PMP-22-Gen ist [8–11]. Seit dem Beginn der molekularbiologischen Ära wird anstatt von HMSN wieder von CMT gesprochen. Der Begriff CMT3 konnte sich nie so richtig durchsetzen, so dass hier von Déjérine-Sottas-Neuropathie (DSN) gesprochen wird. Die Entdeckung zahlreicher Gene mit zum Teil jedoch gleichen Phänotypen führte zu einer ständigen Anpassung der Klassifikation (Tab. 1 .

Tabelle 2. Abklärungsstrategie für CMT (nach Szigeti 2006).

Vererbung	Elektrophysiologie		
	Demyelinisierend	Intermediär	Axonal
Autosomal dominant	PMP-22-Duplikation 70% MPZ-Mutation 5% PMP22-Mutation 2,5% Andere: LITAF, NEFL, EGR2	DNM MPZ	MFN2 20% MPZ Andere: RAB7, GARS, NEFL, HSP27, HSP22
Autosomal rezessiv	Selten: PRX, GDAP1, EGR2, MTMR2, SBF2, NDRG1, SH3TC2		Selten: GDAP1, LMNA, TDP1
X-linked	GJB1 12%	GJB1 12%	GJB1 12%

Abkürzungen: DNM2 = dynamin 2, EGR2 = early growth response 2, GARS = glycyl-tRNA synthetase, GDAP1 = gangliosid-induced differentiation-associated protein 1, GJB1 = gap-unction B1/connexin 32, HSP27 = heat-shock protein 27-kDa protein 1, HSP22 = heat-shock 22-kDa protein 8, LITAF = lipopolysaccharide-induced tumor necrosis factor- α , MPZ = myelin protein zero, MTMR2 = myotubularin-related protein - 2, NDRG1 = Nyc downstream-regulated gene 1, NEFL = neurofilament light chain, PMP22 = peripheral myelin protein 22, PRX = periaxin, SBF2 = set-binding factor 2, SH3TC2 = SH3 domain and tetratricopeptide repeat domain 2.

PMP22

PMP22 ist ein Bestandteil des kompakten Myelins und wird für die korrekte Myelinisierung und Myelinerhaltung im peripheren Nerven benötigt. Die heterozygote Duplikation des Segmentes, das das PMP22-Gen auf Chromosom 17 enthält, ist mit der häufigsten CMT-Form, der CMT1A, vergesellschaftet. Eine Deletion verursacht die Hereditäre Neuropathie mit Neigung zu Druckpareesen (HNPP) [16]. PMP22-Missense-Mutationen verursachen die schwerwiegenderen Déjérine-Sottas-Phänotypen. Die genauen zellulären Mechanismen zur Pathogenese sind jedoch nicht bekannt (Übersicht bei [17]).

Myelin Protein Zero (MPZ, P0)

P0 ist ein transmembranes Protein mit einer Immunglobulin-ähnlichen Domäne und macht ca. 50% des Proteinanteils des peripheren Myelins aus. Es dient als Adhäsionsmolekül zwischen aneinanderliegenden Myelinschichten. Interessanterweise verursachen MPZ-Mutationen verschiedene Phänotypen. Eine Gruppe hat einen sehr frühen (erste Dekade) Krankheitsbeginn mit sehr langsamen NLGs, die andere Gruppe hat einen späten Beginn mit axonaler Degeneration, und nur wenige Patienten haben den klassischen elektroneurographischen Phänotyp wie bei der CMT1A [18].

Mitofusin 2 (MFN2)


MFN2 ist eine mitochondriale transmembrane GTPase und ein wichtiges Regulationselement der mitochondrialen Fusion. Mutationen führen einerseits zu einer gestörten Physiologie der Mitochondrien und andererseits zu einem gestörten mitochondrialen axonalen Transport. Auch hier sind unterschiedlich schwere Phänotypen bekannt. Die MFN2-Mutationen werden für 11–20% der autosomal-dominanten axonalen Polyneuropathien verantwortlich gemacht [17, 19, 20].

Erweiterter Phänotyp

Obwohl viele verschiedene genetische Mutationen einen praktisch gleichen Phänotyp verursachen, gibt es doch einige klinische Hinweise, die weiterhelfen können. Zum Beispiel eine Optikusatrophie, welche im Zu-

sammenhang mit einer autosomal-dominanten axonalen Polyneuropathie auf eine MFN2-Mutation hindeuten kann, oder das Auftreten von subklinischen Pyramidenbahnzeichen bei CMTX-Neuropathien [13]. Mittels MRI der Muskulatur wird weiter versucht, den zeitlich gestaffelten Befall von spezifischen Muskelgruppen nachzuweisen. Während z.B. bei der CMT1A vorwiegend zuerst die peroneale Muskulatur betroffen ist, sind bei der CMT2A eher die superfiziellen posterioren Kompartimentanteile befallen [21]. Hierzu gibt es aber erst wenige Arbeiten, und es muss noch abgewartet werden, wie spezifisch das Muskel-MRI bei verschiedenen Krankheitsstadien ist.

Rationale Abklärung bei Verdacht auf eine hereditäre Polyneuropathie

Für eine rationale Abklärung sollte zuerst der klinische Phänotyp mit Alter bei Krankheitsbeginn und Einteilung der Nervenleitgeschwindigkeit in axonal, demyelinisierend oder intermediär erfolgen (Tab. 2 ). Der Vererbungsmodus soll so genau wie möglich herausgearbeitet werden. Der häufigste nachgewiesene Gendefekt bei demyelinisierenden CMT, also der CMT1, ist mit 70% eine Duplikation des PMP22-Gens. Danach kommt eine GJB1-Mutation bei der X-chromosomal vererbten CMTX mit 12,5%, gefolgt von MPZ- (5%) und PMP22-Mutationen (2,5%). Bei den sehr seltenen autosomal-rezessiv vererbten demyelinisierenden Formen kommt eine Reihe von Gendefekten in Betracht, die z.T. mit dem erweiterten Phänotyp näher eingeeengt werden können. Die meisten dieser Gene können jedoch derzeit kommerziell in der Schweiz nicht bestimmt werden, und die Abklärung sollte daher in Zusammenarbeit mit spezialisierten Forschungszentren erfolgen. Bei den intermediären Leitgeschwindigkeiten wird am häufigsten eine Mutation von GJB1 gefunden. Sollte der Vererbungsmodus autosomal-dominant sein, ist an eine Mutation im MPZ- oder im Dynamin-Gen zu denken. Obwohl sehr viele verschiedene Mutationen bei vererbten axonalen Polyneuropathien beschrieben sind, scheinen die häufigsten doch durch Mutationen im MFN2-Gen

bedingt zu sein (ca. 20%). Daneben können noch das MPZ- und das GJB1-Gen untersucht werden [22, 23]. Selbstverständlich sollte vor der Blutentnahme ein ausführliches Beratungsgespräch stattfinden, eventuell unter Beizug einer Fachperson für Humangenetik. Wichtig ist die schriftliche Einverständniserklärung.

Therapieansatz

Leider sind bisher keine ursächlich wirksamen Therapien bei den CMT-Polyneuropathien bekannt. Da Tierversuche einem positiven Effekt von Ascorbinsäure auf das Überleben von Ratten zeigten, die eine PMP22-Duplikation haben, ist aktuell eine grosse Multizenterstudie mit Ascorbinsäure auf dem Weg. Wahrscheinlich spielt die Ascorbinsäure eine Rolle im Myelinisierungsprogramm des peripheren Nerven [24, 25].

Die Fallauflösung

Bei unserem Patienten wurde schliesslich eine Missense-Mutation im MPZ-Gen gefunden. Somit liess sich die Diagnose einer CMT1B stellen. Gut damit vereinbar sind die autosomal-dominante Vererbung, der späte Beginn und auch eine deutlich vorhandene axonale Beteiligung in der Elektroneurographie.

Schlussfolgerung

Durch eine genaue Anamnese, Bestimmung des Vererbungsmodus und Charakterisierung des Phänotyps erfolgt eine erste Zuordnung der CMT. Anschliessend ermöglichen die mittlerweile rasch zunehmenden molekularbiologischen Möglichkeiten eine rationale Abklärung.

Korrespondenz:

PD Dresse S. Renaud
Médecin-chef
Service de neurologie
Département médecine
Hôpital neuchâtelois
CH-2007 Neuchâtel
susanne.renaud@ne.ch

Empfohlene Literatur

- Pareyson D, Scaiola V, Laurà M. Clinical and electrophysiological aspects of Charcot-Marie-Tooth disease. *Neuromolecular Med.* 2006; 8(1-2):3-22.
- Nicholson G, Nash J. Intermediate nerve conduction velocities define X-linked Charcot-Marie-Tooth neuropathy families. *Neurology.* 1993; 43(12):2558-64.
- Shy ME, Jáni A, Krajewski K, Grandis M, Lewis RA, Li J, et al. Phenotypic clustering in MPZ mutations. *Brain.* 2004;127(Pt 2):371-84.
- Verhoeven K, Claeys KG, Züchner S, Schröder JM, Weis J, Ceuterick C, et al. MFN2 mutation distribution and genotype/phenotype correlation in Charcot-Marie-Tooth type 2. *Brain.* 2006;129(Pt 8):2093-102.
- Szigeti K, Nelis E, Lupski JR. Molecular diagnostics of Charcot-Marie-Tooth disease and related peripheral neuropathies. *Neuromolecular Med.* 2006;8(1-2):243-54.

Die vollständige nummerierte Literaturliste finden Sie unter www.medicalforum.ch.

Die Abklärung der Charcot-Marie-Tooth-Neuropathien / Investigation des neuropathies de Charcot-Marie-Tooth

Literatur (Online-Version) / Références (online version)

- 1 Charcot JM, Maire P. Sur une forme particulière d'atrophie musculaire progressive souvent familial debutant par les pieds et les jambes et atteignant plus tard les mains. *Rev Med. (Paris)* 1886;6:97–138.
- 2 Tooth HH. The peroneal type of progressive muscular atrophy. London: HK Lewis; 1886.
- 3 Déjérine J, Sottas J. Sur la névrite: interstitielle, hypertrophique et progressive de l'enfance. *CR Sco Biol. (Paris)*. 1893;45:63–96.
- 4 Gilliatt RW, Thomas PK. Extreme slowing of nerve conduction in peroneal muscular atrophy. *Ann Phys Med.* 1957;4:104–6.
- 5 Dyck PJ, Lambert EH. Lower motor and primary sensory neuron disease with peroneal muscular atrophy I. Neurologic, genetic and electrophysiologic findings in hereditary polyneuropathies. *Arch Neurol.* 1968;18:603–18.
- 6 Dyck PJ, Lambert EH. Lower motor and primary sensory neuron diseases with peroneal muscular atrophy. II. Neurologic, genetic and electrophysiologic findings in various neuronal degenerations. *Arch Neurol.* 1968;18:619–25.
- 7 Harding AE, Thomas PK. The clinical features of hereditary motor and sensory neuropathy types I and II. *Brain.* 1980;103:259–80.
- 8 Patel PI, Roa BB, Welcher AA, Schoener-Scott R, Trask BJ, Pentao L, et al. The gene for the peripheral myelin protein PMP-22 is a candidate for Charcot-Marie-Tooth disease type 1A. *Nat Genet.* 1992;1(3):159–65.
- 9 Timmerman V, Nelis E, Van Hul W, Nieuwenhuijsen BW, Chen KL, Wang S, et al. The peripheral myelin protein gene PMP-22 is contained within the Charcot-Marie-Tooth disease type 1A duplication. *Nat Genet.* 1992;1(3):171–5.
- 10 Valentijn LJ, Bolhuis PA, Zorn I, Hoogendijk JE, van den Bosch N, Hensels GW, et al. The peripheral myelin gene PMP-22/GAS-3 is duplicated in Charcot-Marie-Tooth disease type 1A. *Nat Genet.* 1992;1(3):166–70.
- 11 Matsunami N, Smith B, Ballard L, Lensch MW, Robertson M, Albertsen H, et al. Peripheral myelin protein-22 gene maps in the duplication in chromosome 17p11.2 associated with Charcot-Marie-Tooth 1A. *Nat Genet.* 1992;1(3):176–9.
- 12 Martyn CN, Hughes RA. Epidemiology of peripheral neuropathy. *J Neurol Neurosurg Psychiatry.* 1997;62(4):310–8.
- 13 Pareyson D, Scaiola V, Laurà M. Clinical and electrophysiological aspects of Charcot-Marie-Tooth disease. *Neuromolecular Med.* 2006;8(1-2):3–22.
- 14 Nicholson G, Nash J. Intermediate nerve conduction velocities define X-linked Charcot-Marie-Tooth neuropathy families. *Neurology.* 1993;43(12):2558–64.
- 15 Verhoeven K, Villanova M, Rossi A, Malandrini A, De Jonghe P, Timmerman V. Localization of the gene for the intermediate form of Charcot-Marie-Tooth to chromosome 10q24.1-q25.1. *Am J Hum Genet.* 2001;69(4):889–94.
- 16 Chance PF, Alderson MK, Leppig KA, Lensch MW, Matsunami N, Smith B, et al. DNA deletion associated with hereditary neuropathy with liability to pressure palsies. *Cell.* 1993;72(1):143–51.
- 17 Niemann A, Berger P, Suter U. Pathomechanisms of mutant proteins in Charcot-Marie-Tooth disease. *Neuromolecular Med.* 2006;8(1-2):217–42.
- 18 Shy ME, Jáni A, Krajewski K, Grandis M, Lewis RA, Li J, et al. Phenotypic clustering in MPZ mutations. *Brain.* 2004;127(Pt 2):371–84.

- 19 Verhoeven K, Claeys KG, Züchner S, Schröder JM, Weis J, Ceuterick C, et al. MFN2 mutation distribution and genotype/phenotype correlation in Charcot-Marie-Tooth type 2. *Brain*. 2006;129(Pt 8):2093–102.
- 20 Züchner S, De Jonghe P, Jordanova A, Claeys KG, Guergueltcheva V, Cherninkova S, et al. Axonal neuropathy with optic atrophy is caused by mutations in mitofusin 2. *Ann Neurol*. 2006;59(2):276–81.
- 21 Chung KW, Suh BC, Shy ME, Cho SY, Yoo JH, Park SW, et al. Different clinical and magnetic resonance imaging features between Charcot-Marie-Tooth disease type 1A and 2A. *Neuromuscul Disord*. 2008;18(8):610–8.
- 22 Szigeti K, Nelis E, Lupski JR. Molecular diagnostics of Charcot-Marie-Tooth disease and related peripheral neuropathies. *Neuromolecular Med*. 2006;8(1-2):243–54.
- 23 Jani-Acsadi A, Krajewski K, Shy ME. Charcot-Marie-Tooth neuropathies: diagnosis and management. *Semin Neurol*. 2008;28(2):185–94.
- 24 Passage E, Norreel JC, Noack-Fraissignes P, Sanguedolce V, Pizant J, Thirion X, et al. Ascorbic acid treatment corrects the phenotype of a mouse model of Charcot-Marie-Tooth disease. *Nat Med*. 2004;10(4):396–401.
- 25 Pareyson D, Schenone A, Fabrizi GM, Santoro L, Padua L, Quattrone A, et al. CMT-TRIAAL Group. A multicenter, randomized, double-blind, placebo-controlled trial of long-term ascorbic acid treatment in Charcot-Marie-Tooth disease type 1A (CMT-TRIAAL): the study protocol [EudraCT no.: 2006-000032-27] *Pharmacol Res*. 2006;54(6):436–41.