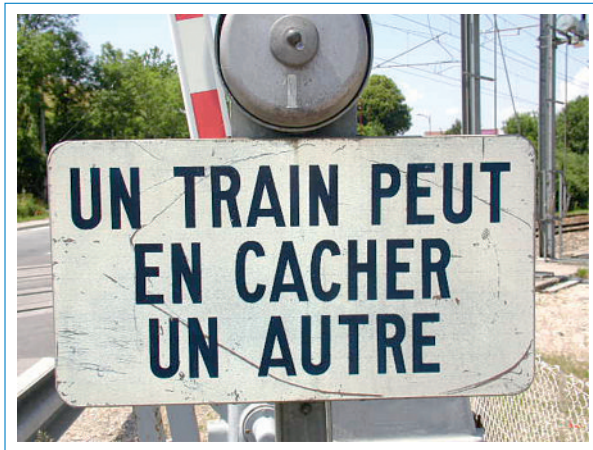

# Un train peut en cacher un autre ...



Andreas Baghy<sup>a</sup>, Andreas Perren<sup>b</sup>, Claudio Marone<sup>a</sup>, Mattia Lepori<sup>c</sup>

<sup>a</sup>Département de Médecine Interne, <sup>b</sup>Département de Médecine Intensive, <sup>c</sup>Service des Urgences; Hôpital Régional de Bellinzone (Tessin)



## Présentation du cas

Il s'agit d'un homme de 71 ans en bonne santé habituelle sans facteur de risque cardiovasculaire, qui se présente aux Urgences de l'hôpital à cause de douleurs au niveau du membre inférieur gauche débutées brusquement la veille. A l'examen clinique, on retrouve une lymphangite sur le trajet de la veine saphène interne associée à une plaie au niveau du 2<sup>e</sup> orteil du pied gauche. Le patient ne se rappelle plus exactement du mécanisme qui aurait provoqué la plaie. Pour le reste de l'examen clinique, il est en bon état général, fébrile à 38,2°, normocarde, normotendu. A l'auscultation cardiaque, il n'y a pas de souffle et il n'y a pas de lésions cutanées autres que celle décrite au niveau du membre inférieur gauche. Au niveau de la région fémorale gauche, il y a trois petites adénopathies d'environ 2 cm de diamètre, légèrement douloureuses mais sans composante inflammatoire (pas de rougeurs, pas de chaleur locale). Les examens paracliniques réalisés ne mettent en évidence aucune anomalie particulière mis à part une élévation de la CRP à 44 mg/l. Il n'y a pas de leucocytose ni de déviation gauche. On pratique alors deux paires d'hémoculture à 30 minutes d'intervalle l'une de l'autre qui se révéleront positives dans les bouteilles aérobies, pour un streptocoque qu'il ne sera malheureusement pas possible d'identifier plus précisément. Le diagnostic retenu à ce moment est celui d'une lymphangite sur plaie traumatique du 2<sup>e</sup> orteil gauche. Le patient est mis au bénéfice d'une antibiothérapie intraveineuse à base d'amoxicilline et acide clavulanique. L'évolution est très rapidement favorable avec disparition de l'état fébrile, disparition du trajet de lymphangite et normalisation de la valeur de la CRP qui est à 10 mg/l quatre jours plus tard. Le patient est alors envoyé

à son domicile avec la poursuite de l'antibiothérapie par voie orale. Quatre jours après sa sortie de l'hôpital, il se représente aux Urgences à cause de l'apparition d'une tuméfaction douloureuse de la région inguinale gauche (fig. 1 ) apparue en environ deux jours. Les examens de laboratoires démontrent une nouvelle augmentation de la CRP à 37 mg/l. On réalise une ultrasonographie de la région inguinale (fig. 2 ) qui montre la présence d'une collection d'environ 4 cm juste au-dessous de la peau. A signaler qu'à ce moment, tous les signes de lymphangite ont disparu et la plaie du 2<sup>e</sup> orteil gauche est calme. En reprenant une anamnèse dirigée, le patient nous indique qu'il a récemment acquis deux petits chats avec lesquels il joue fréquemment et il ajoute que la plaie initiale sur le pied pourrait bien avoir été provoquée par une morsure ou une griffe de l'un de ces chats.

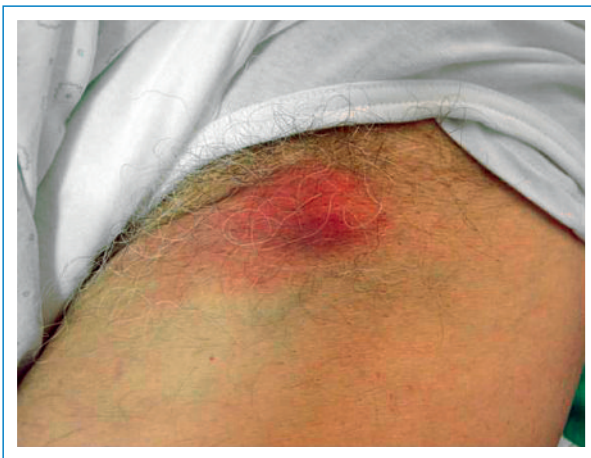A ce moment, on évoque en diagnostic différentiel une récurrence de l'infection à streptocoques à cause d'un traitement insuffisamment prolongé à doses élevées ou une autre co-infection transmise par les animaux. On procède à une ponction évacuatrice et diagnostique de la collection inguinale. On reprend le traitement par amoxicilline-acide clavulanique par voie i.v. et on rajoute, dans l'attente des résultats, de l'azithromycine p.o., 1000 mg le premier jour et 500 mg pendant les quatre suivants. Le matériel purulent prélevé dans le ganglion ne montrera aucune croissance de bactéries dans les cultures ordinaires. Par contre, la recherche par PCR de *Bartonella henselae* s'avère positive. Ceci sera confirmé par une sérologie pour cette même bactérie qui est positive avec un titre d'IgM à 1/160 et d'IgG à 1/128. Les sérologies pour toxoplasmose, *Chlamydia trachomatis*, *Borrelia* et *Brucella* s'avèrent par contre négatives.

L'évolution est lentement favorable avec disparition progressive de la tuméfaction douloureuse au niveau du creux inguinale qui va toutefois récidiver deux semaines plus tard, nécessitant une nouvelle ponction évacuatrice. Le patient est revu après deux mois et il est à ce moment complètement asymptomatique.

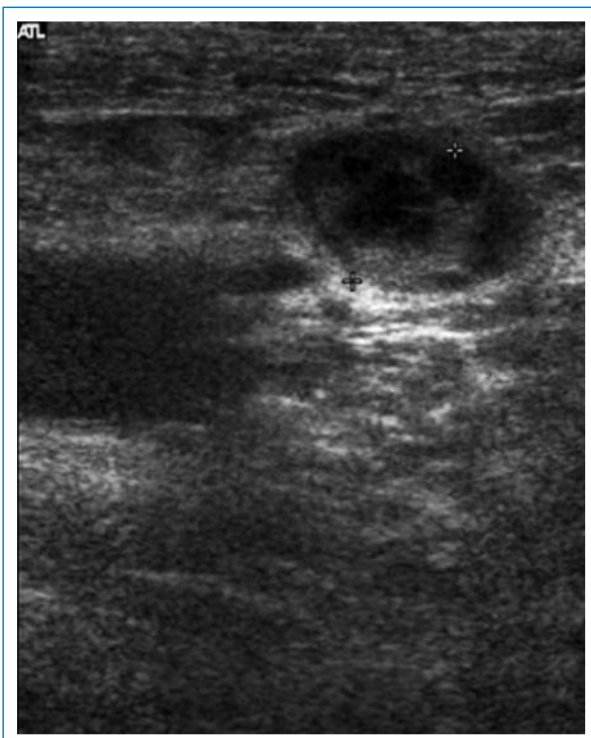## Discussion

Les consultations en urgence pour des conséquences de morsure ou de griffure par animaux domestiques ne sont pas rares dans les centres de médecine d'urgence. Dans une étude américaine, cette cause représenterait environ 1% des motifs de consultation [1, 2]. On distingue deux types d'infections, d'une part les infections spécifiques liées à l'animal qui provoque la blessure et d'autre part celles découlant d'une contamination des tissus par des

bactéries appartenant à la flore oropharyngée ou cutanée de l'animal. Ainsi, on reconnaît les infections par *Bartonella* et *Francisella tularensis* dues aux chats et les infections par *Capnocytophaga canimorsum* transmises par les chiens [2–4]. Toutefois, une des seules grandes études prospectives pratiquées dans ce domaine avait montré que dans la plupart des cas les patients présentaient une infection mixte liée à des germes aérobies ou anaérobies typiquement présents dans la salive des animaux [5]. Cette étude concluait à la nécessité de traiter de manière empirique toutes les plaies secondaires à une morsure par animal domestique avec une antibiothérapie qui pouvait couvrir à la fois des espèces de type streptocoque et staphylocoque, les anaérobies mais aussi les germes de la



**Figure 1**  
Tuméfaction inguinale gauche apparue une semaine après un traitement par amoxicilline-clavulanate.



**Figure 2**  
Ultrasonographie de la région inguinale gauche montrant une collection liquidienne entourée de quelques adénopathies à proximité de l'artère fémorale.

famille de *Pasteurella*. Dans notre observation, la particularité consiste dans le fait que la blessure infligée par le chat du patient a transmis à la fois une infection bactérienne de type salivaire liée à un streptocoque et simultanément une infection spécifique liée aux blessures infligées par le chat à savoir une infection à *Bartonella henselae*. Cette deuxième infection n'a pas été évoquée dans un premier temps, d'une part parce que l'anamnèse incomplète ne laissait pas suspecter ce type de pathologie et d'autre part nous avons assisté à une évolution rapidement favorable sous un antibiotique inefficace contre les bartonelloses mais efficace contre les infections à streptocoque. On a de même évoqué l'hypothèse que la présence de streptocoques non identifiables dans les hémocultures pouvait correspondre à une contamination. Cette hypothèse est toutefois peu probable, d'une part parce que le germe était présent dans deux bouteilles sur quatre et d'autre part parce que l'évolution clinique favorable sous amoxicilline-clavulanate rend fortement probable une participation de ce germe au tableau inflammatoire. Il est possible aussi que le temps d'incubation, différent pour les deux infections, ait joué un rôle dans l'évolution clinique en deux temps.

Ce cas illustre bien à notre avis l'importance de l'anamnèse dans la prise en charge de toutes les affections et en particulier des pathologies d'origine infectieuse et d'autre part la nécessité de toujours remettre en discussion le diagnostic initial lors d'une évolution défavorable.

## Conclusions

Devant une plaie infectée, la recherche anamnestique sur le mécanisme ayant entraîné la blessure est fondamentale pour établir le ou les bons diagnostics et appliquer dès le départ une stratégie diagnostique et thérapeutique adéquate. D'autre part, il faut se rappeler que les infections transmises par nos animaux domestiques peuvent être d'origine mixte et pluribactérienne.

## Remerciements

Les auteurs remercient la Dr E. Cauzza, du Service de Radiodiagnostic, qui a aimablement mis la figure 2 à notre disposition.

## Correspondance:

PD Mattia Lepori  
Chef de Service  
Services des Urgences  
Hôpital Régional  
CH-6500 Bellinzona  
[mattia.lepori@eoc.ch](mailto:mattia.lepori@eoc.ch)

## Références

- 1 Weiss HB, Friedmann DI, Coben JH. Incidence of dog bite injuries treated in emergency department. *JAMA*. 1998;279:51–3.
- 2 Stevens DL, Bisno AL, Chambers HF, Everett ED, Dellinger P, Goldstein EJ, et al. Practice guidelines for the diagnosis and management of skin and soft tissues infections. *Infect Dis*. 2005;41:1337–46.
- 3 Boillat N, Frochoux V. Morsures d'animaux et risque infectieux. *Rev Med Suisse*. 2008;174:2149–55.
- 4 Chuard C. Infections transmises par les animaux domestiques. *Rev Med Suisse*. 2009;5:1985–90.
- 5 Talan DA, Citron DM, Abrahamian FN, Gregory GM, Goldstein EJ. Bacteriologic analysis of infected dog and cat bites. *N Engl J Med*. 1999;340:85–92.