


Peitschenwurm im Zäkum

Hakim Omaren^a, Jürg Knuchel^b, Jan-Olaf Gebbers^a

Kantonsspital Aarau

^a Pathologisches Institut, ^b Abteilung Gastroenterologie, Medizinische Klinik

Eine 22-jährige Patientin hatte nach Therapie einer *Campylobacter*-Enteritis anhaltende Abdominalbeschwerden mit Nausea, gelegentlichem Erbrechen und Wechsel zwischen Diarrhoe und Obstipation. Bakteriologische und parasitologische Stuhluntersuchungen

waren negativ. Kolonoskopisch fand sich an der Appendixbasis ein 1,5 cm langer sich bewegender Wurm, der histologisch als *Trichuris trichiura* (Peitschenwurm) identifiziert werden konnte (Abb. 1 ). Die Beschwerden sistierten nach Therapie mit Cobantril[®], so dass die Parasitose als Ursache der zunächst als funktionell vermuteten Beschwerden angenommen wurde. Differentialdiagnostisch kommt auch ein postinfektiöses *Irritable bowel syndrome* in Frage [1].

Der Peitschenwurm, ein Nematode, ist weltweit verbreitet, am häufigsten in (sub)tropischen Gebieten, mit einer geschätzten Milliarde Infizierter. Nach oraler Aufnahme der Eier schlüpfen die Larven im Dünndarm, infiltrieren die Schleimhaut und entwickeln sich dort weiter. Nach Wanderung ins terminale Ileum, ins Zäkum und in die Appendix verankern sich die adulten Würmer mit dem dünnen Vorderkörper in der Schleimhaut mit einer Präpatenzzeit von 2,5 bis 3 Monaten und einer Lebensdauer von 1 bis 2 Jahren. Das Weibchen scheidet bis 10 000 unreife Eier pro Tag aus. Die Eier inkubieren in drei Wochen in feuchtem Milieu.

Die Häufigkeit dieser intestinalen Helminthose wird nur von Askaris und Enterobiasis übertroffen. Die Diagnose erfolgt mittels Nachweis der Eier im Stuhl mit ihrer typisch zitronenförmigen Gestalt und den hyalinen Polkappen. In unserem Fall waren diese im Uterus des Wurms nachweisbar (Abb. 1).

Bei Patienten mit Morbus Cohn wurde nach kontrollierter Gabe von Eiern des *Trichuris suis* (nicht humanpathogener Peitschenwurm des Schweins) eine Reduktion der Aktivitätsparameter nachgewiesen. Dabei wird eine Abschwächung der Immunreaktion postuliert infolge einer Verschiebung der Th1- zur Th2-Immunreaktion [2].

Korrespondenz:

Dr. med. Hakim Omaren
Pathologisches Institut
Kantonsspital Aarau
CH-5001 Aarau
hakim.omaren@ksa.ch

Literatur

- 1 DuPont HL. Bacterial diarrhea. *N Engl J Med.* 2009;316:1560–9.
- 2 Summers RW, Elliott DE, Urban Jr JF, Thompson R, Weinstock JV. Inflammatory bowel disease. *Trichuris suis* therapy in Crohn's disease. *Gut.* 2005;54:87–90.

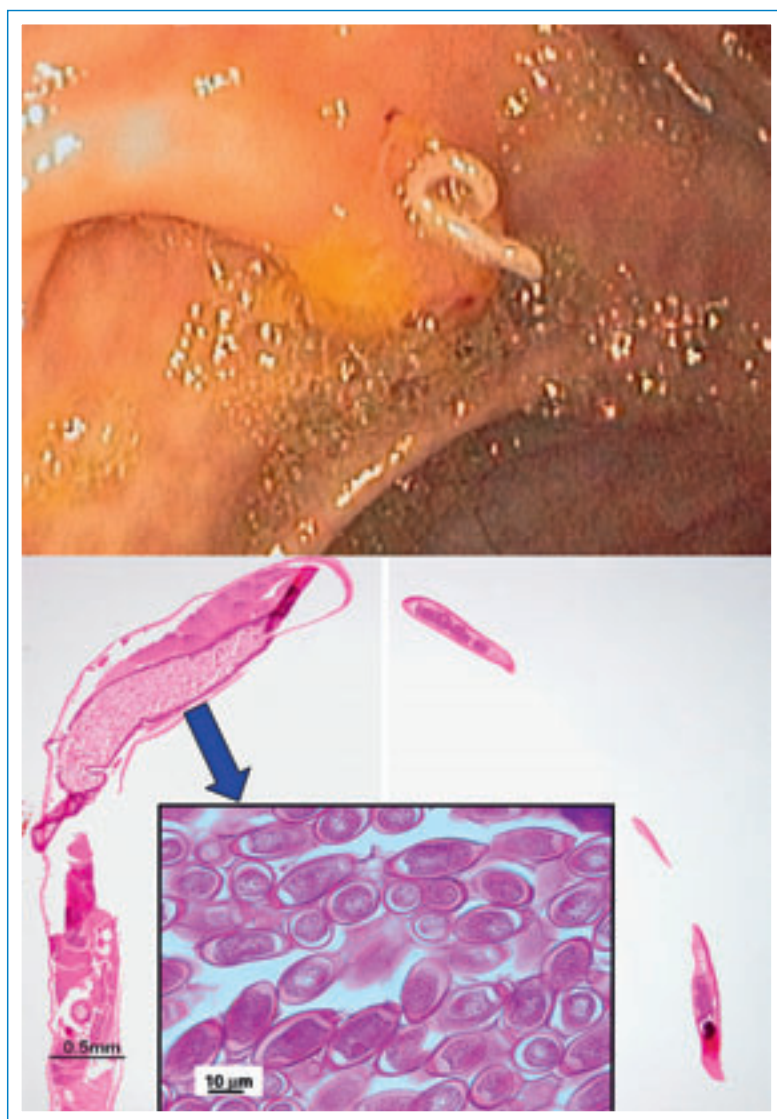

Abbildung 1

Oben: Endoskopischer Befund eines Wurms neben der Öffnung der Appendix.
Unten: Histologie des weiblichen Peitschenwurms mit Eiern im Uterus (Inset). HE.