

# Cardiopathie et ciprofloxacine: attention!


Barbara Ney, Damien Tagan


Département de médecine, unité de réanimation médicale, Hôpital Riviera, Site du Samaritain, Vevey  
N.b.: ce cas a été annoncé au centre de pharmacovigilance de swissmedic.

## Présentation du cas

Une femme de 87 ans, connue pour une cardiopathie hypertensive (hypertrophie concentrique du ventricule gauche sans dilatation, FE 70%, dysfonction diastolique) et valvulaire avec une sténose aortique sévère (surface aortique par planimétrie directe 0,6 cm<sup>2</sup>) est amenée aux urgences en raison d'épisodes répétés de malaises sans perte de connaissance avec dyspnée et baisse de l'état général.

À l'admission, la patiente est normotendue, normocarde et afébrile. La saturation artérielle en oxygène est de 98% à l'air ambiant. À l'examen cardiovasculaire, on note un rythme cardiaque irrégulier ainsi qu'un souffle systolique 4/6 maximal au foyer aortique. Au laboratoire, le taux d'hémoglobine est à 116 g/l, les électrolytes sont dans les normes, la troponine I est inférieure à 0,05 µg/l et le pro-BNP élevé à 8258 pg/ml. La créatinine est à 174 µmol/l, ce qui correspond à une clearance calculée à 25,5 ml/min/1,73 m<sup>2</sup> selon MDRD. L'ECG d'entrée met en évidence un rythme sinusal avec de nombreuses extrasystoles ventriculaires. L'intervalle QT corrigé selon la formule de Bazett est allongé à

667 msec (fig. 1 ). Celui-ci était dans la norme sur un ECG effectué deux mois auparavant. La patiente avait subi deux semaines avant l'admission une gastroscopie avec photocoagulation d'une angiodysplasie. L'intervention s'était compliquée d'une perforation du duodénum motivant un traitement per os de ciprofloxacine 500 mg 2×/j et métronidazole 500 mg 2×/j.


En l'absence d'autre étiologie, l'allongement du QT est attribué au traitement par quinolones, qui est interrompu. La patiente est admise aux soins intensifs pour surveillance rythmique. Malgré la prescription de magnésium intraveineux, l'évolution se complique, dans les heures qui suivent, de plusieurs épisodes de torsades de pointe (fig. 2 ) avec instabilité hémodynamique nécessitant l'administration de plusieurs chocs électriques.

L'évolution est finalement favorable, permettant la sortie des soins intensifs, mais ce n'est que six jours après l'arrêt du traitement de ciprofloxacine que nous observons une normalisation du QTc. Celui-ci est calculé à 430 msec à la sortie de l'hôpital.

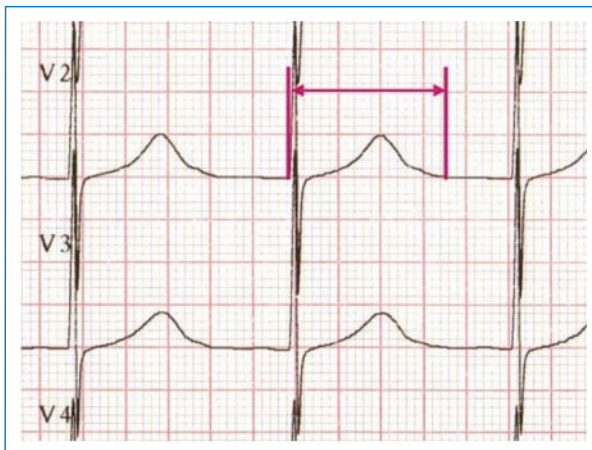
## Discussion

En présence de malaise ou de syncope, le QTc devrait être calculé systématiquement.

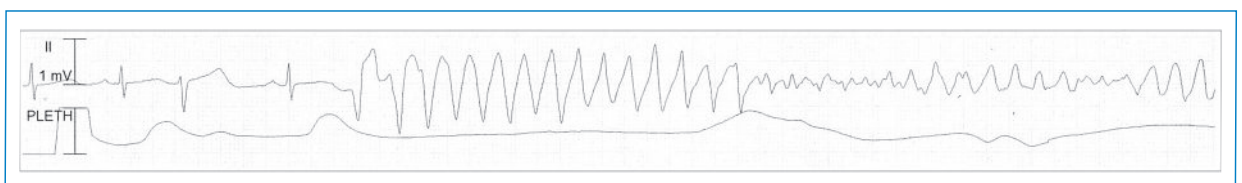
On utilise la formule de Bazett:  $QTc \text{ [msec]} = QT \text{ mesuré [msec]} \div \sqrt{R-R' \text{ [sec]}}$  de préférence dans la dérivation V2. La valeur est considérée comme allongée si elle excède 430 msec chez l'homme et 450 msec chez la femme [1].

Les causes de QTc long acquis sont nombreuses et comprennent entre autres des troubles électrolytiques (notamment hypokaliémie, hypomagnésémie et hypocalcémie) et certains médicaments tels que le sotalol, l'amiodarone, l'halopéridol, certains antihistaminiques et certains antibiotiques dont les quinolones [2], qui ont une action directe ou indirecte sur le canal potassique myocardique Ikr [2, 3] (tab. 1 ).

Les fluoroquinolones sont des agents bactéricides qui agissent en inhibant directement l'ADN bactérien [4]. Ils sont utilisés couramment en raison de leur large



**Figure 1**  
Mesure de l'intervalle QT dans la dérivation où l'onde apparaît le mieux visible. QTc = 667 ms.



**Figure 2**  
Un exemple de torsade de pointe.

spectre antimicrobien, notamment sur les germes gé-nito-urinaires, pulmonaires et gastro-intestinaux.

Si l'on retrouve de nombreuses descriptions dans les revues scientifiques de relations entre un QTc long et l'administration de fluoroquinolones [5], les facteurs qui augmentent le risque de développer un QT long sont rarement mentionnés. Ces facteurs de risque sont les antécédents de QTc long, une hypokaliémie ou hypomagnésémie, la prescription concomitante d'autres médicaments qui allongent le QTc ou encore une cardiopathie sous-jacente, comme ce fut le cas pour notre patiente.

Il est étonnant que dans le compendium suisse des médicaments, généralement plutôt exhaustif, seul le chapitre sur la Ciprofloxacine Fresenius® mentionne le risque d'allongement du QT et de torsades de pointe chez des patients prédisposés. Les dix autres entrées sur la ciprofloxacine signalent uniquement un risque de «galop cardiaque».

**Tableau 1. Liste non exhaustive des principaux médicaments pouvant causer un allongement du QT (pour une liste complète, se référer à [www.azcert.org](http://www.azcert.org)).**

Antiarythmiques	Amiodarone (Cordarone®) Sotalol (Sotalex®) Disopyramide (Norpace®)
Antimicrobiens	Erythromycine (Erythrocin®) Azithromycine (Zithromax®) Clarithromycine (Klacid®) Levofloxacine (Tavanic®) Moxifloxacine (Avalox®) Ciprofloxacine (Ciproxine®, Ciproflox®, etc.) Chloroquine (Nivaquine®) Mefloquine (Lariam®) Fluconazole (Diflucan®)
Psychotropes	Amitriptyline (Saroten®) Floxétine (Fluctine®) Halopéridol (Haldol®) Rispéridone (Risperdal®) Méthadone Lévomépromazine (Nozinan®) Olanzapine (Zyprexa®) Quétiapine (Seroquel®)
Autres	Dompéridone (Motilium®) Ondansétron (Zofran®) Dropréridol Cocaïne

Le traitement des torsades de pointes sur QTc long acquis consiste en premier lieu à arrêter le médicament incriminé. Puis un traitement de magnésium par voie intraveineuse devrait être entrepris et d'éventuels troubles électrolytiques devraient être corrigés. En cas d'instabilité hémodynamique, une défibrillation électrique asynchrone est nécessaire [6].

## Conclusion

La présentation de ce cas a pour objectif de rappeler que la ciprofloxacine ne devrait pas constituer une antibiothérapie de premier recours chez des patients connus pour des cardiopathies d'étiologies diverses. Effectivement, pour cette catégorie de patients, il y a un risque qui semble augmenté d'allonger le QTc et donc d'induire des torsades de pointes potentiellement fatales.

Dans les rares situations où il n'y a pas d'alternatives, les patients devraient être instruits qu'ils doivent consulter en cas de malaise, syncope ou palpitations. De plus, un ECG de contrôle devrait être effectué avant et pendant le traitement de manière à détecter un éventuel allongement du QT.

## Correspondance:

Dr Damien Tagan  
Unité de réanimation médicale  
Hôpital Riviera  
Site du Samaritain  
CH-1800 Vevey  
[damien.tagan@hopital-riviera.ch](mailto:damien.tagan@hopital-riviera.ch)

## Références

- 1 Chugh SS, Reinier K, Singh T, Uy-Evanado A, Socoteanu C, Peters D, et al. Determinants of Prolonged QT Interval and Their Contribution to Sudden Death Risk in Coronary Artery Disease. The Oregon Sudden Unexpected Death Study. *Circulation*. 2009; 119(5):663–70.
- 2 Cubeddu LX. QT Prolongation and Fatal Arrhythmias: A Review of Clinical Implications and Effects of Drugs. *American Journal of Therapeutics*. 2003;10(6):452–7.
- 3 Chiang CE. Congenital and Acquired Long QT Syndrome: Current Concepts and Management. *Cardiology in Review*. 2004;12(4): 222–34.
- 4 Compendium Suisse des médicaments 2009. Bâle: Documed SA. 2009. p. 798–833.
- 5 Prabhakar M, Krahn AD. Ciprofloxacin-induced acquired long QT syndrome. *Heart Rhythm*. 2004;1(5):624–6.
- 6 Munro PT, Graham CA. Torsade de pointes. *Emergency Medicine Journal*. 2002;19(5):485–6.