

# Septische Cavathrombose


Christian Pedro Gall<sup>a</sup>, Uwe Schiemann<sup>b</sup>, Jürg Schmidli<sup>a</sup>, Daniel Sollinger<sup>b</sup>, Matthias Kurt Widmer<sup>a</sup>

Inselspital Bern


<sup>a</sup> Universitätsklinik für Herz- und Gefässchirurgie

<sup>b</sup> Universitätsklinik für Allgemeine Innere Medizin

## Fallbeschreibung

**Anamnese:** Ein 33-jähriger Patient mit Hepatitis C und einem sistierten i.v.-Heroin-Abusus wird wegen Bauchschmerzen mit wässrigen Durchfällen, begleitet von Fieber und Schüttelfrost, hospitalisiert. Aufgrund persistierender Infektparameter trotz Antibiotikatherapie wird der Patient drei Tage später ins Zentrumsspital verlegt. Im linken Unterbauch hat er eine Druckdolenz und in der linken Leiste eine Einziehung mit schmierig-eitriger Sekretion. Der linke Oberschenkel ist geschwollen und livide verfärbt. Die Leukozyten betragen 9,5 G/l, und das CRP ist mit 254 mg/l erhöht. Zusätzlich findet sich eine hypochrome, mikrozytäre Anämie (Hb 97 g/l) und eine Thrombozytopenie von 56 g/l. In Blutkulturen werden *Streptococcus milleri* und *Enterococcus faecalis* nachgewiesen. Der Patient wird einmalig mit Zithromax<sup>®</sup>, anschliessend mit Augmentin<sup>®</sup> und i.v.-Heparin behandelt. Zusätzlich erhält er Dafalgan<sup>®</sup> und Methadon<sup>®</sup>. Trotz dieser Therapie bleibt das CRP mit 300 mg/l hoch, und das Fieber persistiert mit Temperaturen bis zu 39 °C. In der Kontrastmittel-CT-Untersuchung von Abdomen/Becken wird ein Thrombus mit Gaseinschlüssen nachgewiesen, der von der linken Vena femoralis communis bis zur infrarenalen Vena cava inferior reicht (Abb. 1 ). Die linke Leiste zeigt eine deutliche Weichteilentzündung. In der Lunge lassen sich zahlreiche zentral einschmelzende, pleuranahe Läsionen erkennen. Man stellt die Diagnose einer septischen Thrombose der Vena iliaca communis und externa links mit Verdacht auf pulmonale Embolisationen bei einer *Streptococcus-milleri*- und *Enterococcus-faecalis*-Bakteriämie. Wegen Progredienz der septischen Beckenvenenthrombose trotz antibiotischer Therapie wird die Indikation zur offenen venösen Thrombektomie gestellt. Präoperativ wird eine Phle-

bographie durchführt, um die Ausdehnung des Appositionsthrombus zu erfassen.

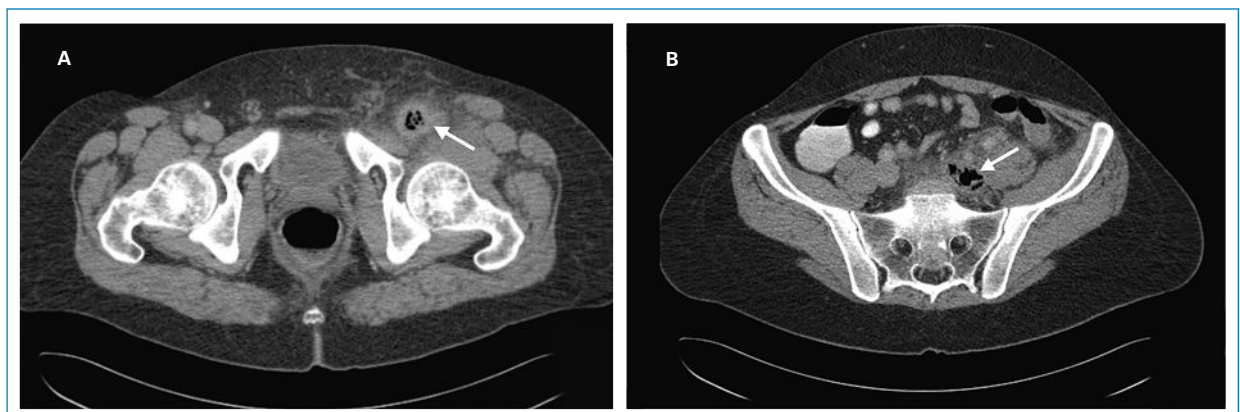
**Eingriff:** In Vollnarkose unter PEEP-Beatmung wird die chronische Fistel der linken Leiste exzidiert. Parallel dazu wird durch eine mediane Laparotomie die Vena cava inferior von der Aortenbifurkation bis infrarenal dargestellt. Nach Gabe von 9500 IE Heparin und Klemmung der infrarenalen Aorta wird die infrarenale Vena cava längs eröffnet und mechanisch von älterem, z.T. fragmentiertem thrombotischem Material befreit. Die linke Beckenachse wird zusätzlich von der linken Leiste aus mittels Fogarty-Ballonkatheter vom Thrombusmaterial desobliteriert. (Abb. 2 .

**Postoperativer Verlauf:** Postoperativ wird der Patient erneut therapeutisch liqueminiert, die Antibiotikatherapie mit Augmentin<sup>®</sup> fortgesetzt und mit Garamycin<sup>®</sup> erweitert. In den folgenden Tagen sinkt das CRP auf Werte zwischen 100 und 170 mg/l. Eine Kathetersepsis mit *Serratia marcescens* macht einen Katheterwechsel und die Anpassung der Antibiotika notwendig. In der Folge sinken die Entzündungsparameter definitiv und der Allgemeinzustand des Patienten bessert sich. Die antibiotische Therapie dauert insgesamt sechs Wochen. Wegen einer chronischen Fistelung im Leistenbereich muss zwei Monate nach Austritt die Leiste nochmals chirurgisch eröffnet und mit einer vakuumassistierten Wundtherapie zur sekundären Abheilung gebracht werden.

## Diskussion

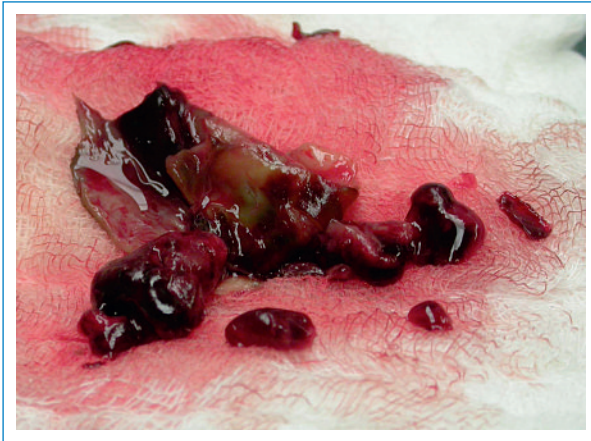### Diagnostik

Mit der Duplexsonographie lassen sich Bein- und Beckenvenenthrombosen zuverlässig beurteilen. Im Hinblick auf



**Abbildung 1**

Thrombus in der Vena femoralis (A) und in der Vena iliaca communis (B) mit intravenösen Gaseinschlüssen (Pfeile).



**Abbildung 2**  
Infiziertes thrombotisches Material aus der Vena cava inferior.

eine allfällige operative Vorgehensweise bei einer Drei- oder Vieretagen-Thrombose und zur Ursachensuche der Thrombose ist eine abdominale Computertomographie indiziert. Eine ergänzende Phlebographie – wie in unserem Fall – ist selten notwendig. Der Nachweis von Gas einschüssen ist typisch für septische Thrombosen. Als Ursache solcher Thrombosen finden sich mikrobiologisch häufig ein *Staphylococcus aureus*, Streptokokken oder Enterobakterien [1, 2]. Das gleiche Erregerspektrum wird auch bei infizierten Thromben der Vena cava gefunden, wobei oftmals zusätzlich Sprosspilze nachzuweisen sind [2].

### Therapieoptionen bei 3- oder 4-Etagen-Thrombosen

Bei Patienten unter 60 Jahren ohne malignes Grund- leiden mit akut oder subakut aufgetretenen (maximal 7–10 Tage alten) 3- oder 4-Etagen-Thrombosen bzw. einer Cavathrombose sollte die Möglichkeit einer venösen Thrombektomie evaluiert werden, um ein postthrombotisches Syndrom zu vermeiden. Wie schon früher beschrieben, können Thrombosen der Vena iliaca communis und externa von der Leiste aus mit einem Ballonkatheter thrombektomiert werden [3]. Ein Thrombus caudal der Vena femoralis communis wird mittels lokaler Thrombolysen «angedaut» und kann durch schonendes Ausmassieren entfernt werden. Gleichzeitig kann eine Stenose im Beckenbereich kathetertechnisch mittels Stenting behoben werden, weil zu 85% das Problem in diesem Bereich liegt [4]. Bei einer frischen Cavathrombose profitieren die Patienten ebenfalls von einer operativen Ausräumung.

#### Literatur

- 1 Kniemeyer HW, Grabit K, Buhl R, Wüst HJ, Sandmann W. Surgical treatment of septic deep venous thrombosis. *Surgery*. 1995;118(1): 49–53.
- 2 Spelman D. Suppurative (septic) thrombophlebitis. [www.uptodate.com](http://www.uptodate.com), 2008.
- 3 Blättler W, Heller G, Largiadèr J, Savolainen H, Gloor B, Schmidli J. Combined regional thrombolysis and surgical thrombectomy for treatment of iliofemoral vein thrombosis. *J Vasc Surg*. 2004;40:620–5.
- 4 Schwarzbach MHM, Schumacher H, Böckler D, Fürstenberger S, Thomas F, Seelos R., et al. Surgical Thrombectomy Followed by Intra-

### Thrombosen und i.v.-Drogenabusus

Thrombophlebitiden der oberflächlichen Venen und Phlebothrombosen der tiefen Venen können mit einer bakteriellen Besiedelung einhergehen, welche Komplikationen wie septische Embolien oder lokale Abszesse hervorrufen kann. In einem solchen Fall spricht man von einer «septischen Thrombose». Thrombosen mit septischen Komplikationen sind bei i.v.-Drogenabhängigen keine Seltenheit. Makenzie et al. behandelten Patienten mit einer iliofemorale Thrombose erfolgreich mit niedermolekularem Heparin und Antibiotika, initial stationär und nachfolgend für durchschnittlich 6,5 Wochen ambulant [5]. Wir pflegen infizierte Thrombosen der Vena subclavia oder der Vena jugularis interna in der Regel antibiotisch zu behandeln. Bei septischen Thrombophlebitiden mit eitriger Sekretion ist die alleinige Antibiotikatherapie häufig nicht ausreichend. In solchen Fällen ist eine chirurgische Intervention mit Ligatur, Drainage und/oder Exzision indiziert [2].

Bei septischen Thrombosen des tiefen Venensystems ist ein chirurgischer Eingriff viel komplikationsträchtiger, so dass eine Operation nur bei Versagen der konservativen Therapie, wie persistierendes Fieber trotz Antibiotikatherapie, eine nicht beherrschbare Sepsis, schwierig zu behandelnde Erreger, oder bei Komplikationen wie Abszessbildung oder septischen Embolien erwogen werden soll. Dabei muss der septische Thrombus chirurgisch entfernt und eine resistenzgerechte Antibiotikatherapie installiert werden. Additiv wird der Patient mit Heparin behandelt und im Spätverlauf oral antikoaguliert, sofern dies die Patienten-Compliance erlaubt.

### Schlussfolgerungen

Septische Thrombosen des tiefen Venensystems, die nicht auf Antibiotika ansprechen, abszedieren oder embolisieren, sollten operativ behandelt werden. Dehnt sich der Thrombus – wie in unserem Fall – bis in die Vena cava inferior aus, ist eine alleinige kathetertechnische Intervention von der Leiste aus unzureichend. Dann braucht es eine direkte Eröffnung der unteren Hohlvene, um den infizierten Thrombus sicher auszuräumen. Ein solcher Eingriff hat eine gewisse Morbidität und Mortalität, kann aber weitere septische Komplikationen mit einem möglichen letalen Ausgang weitgehend verhindern.

#### Korrespondenz:

Matthias Kurt Widmer  
Universitätsklinik für Herz- und Gefässchirurgie  
Inselspital  
CH-3010 Bern  
[matthias.widmer@insel.ch](mailto:matthias.widmer@insel.ch)

- operative Endovascular Reconstruction for Symptomatic Ilio-femoral Venous Thrombosis. *Eur J Vasc Endovasc Surg*. 2005;29:58–66.
- 5 Mackenzie AR., Laing RBS., Douglas JG, Greaves M., Smith CC. High prevalence of iliofemoral venous thrombosis with severe groin infection among injecting drug users in North East Scotland: Successful use of low molecular weight heparin with antibiotics. *Postgrad Med. J.* 2000;76:561–5.