

Sushi mit Wurm

Patrick Aepli^a, Marco Rossi^b, Dominique Criblez^a

Luzerner Kantonsspital

^a Abteilung Gastroenterologie/Hepatologie, Departement Medizin

^b Dienstleistungszentrum Infektiologie

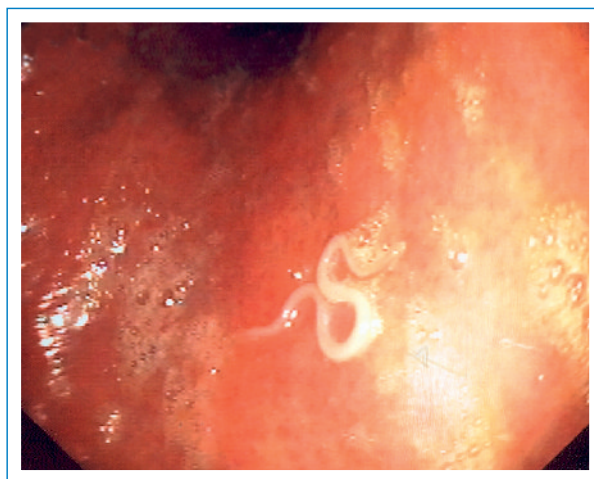




Abbildung 1
Endoskopischer Befund, ca. 3 cm langer Fischwurm (Anisakis) im Magenantrum.

Fallbeschreibung

Ein 43-jähriger Patient wurde wenige Stunden nach Sushi-Konsum mit akuter Epigastralgie zugewiesen. Klinisch imponierte eine epigastrische Druckdolenz. Das Blutbild, die Entzündungsparameter sowie die Bildgebung (Thorax-Röntgen und Abdomen-Sonographie) waren unauffällig. In der Ösophago-Gastroduodenoskopie fand sich im Magenantrum ein weisser Wurm (Abb. 1 ) , welcher mit der Biopsiezange in toto entfernt wurde. Die histologische Aufarbeitung ergab einen 3 cm langen Fischwurm (sog. Heringwurm, Anisakis) im Larvenstadium. Nachfolgend blieb der Patient beschwerdefrei.

Kommentar

Anisakis gehören zu den Rund- oder Fadenwürmern (Nematoden). Die natürlichen Zwischen- bzw. Endwirte sind Krustazeen, Tinten- und andere Fische sowie Meeressäuger. Der Mensch wird als Fehlwirt befallen (Abb. 2 ) . Bei Ingestion von rohem infiziertem Fisch versucht sich die Larve in die Schleimhaut zu bohren und bleibt stecken. Dies führt zu einer lokalen Entzündungsreaktion im Sinne eines eosinophilen Granuloms mit epigastrischen Schmerzen. Nausea, Erbrechen und Diarrhoe können ebenfalls auftreten, selten kann es zu einer Perforation mit Peritonitis kommen. Diagnose und Therapie erfolgen durch eine Ösophago-Gastroduodenoskopie mit Entfernung des Parasiten. Eine zusätzliche systemische Therapie ist nicht notwendig. Um einer Infektion vorzubeugen, muss roher Fisch entweder für mindestens 72 Stunden unter $-20\text{ }^{\circ}\text{C}$ eingefroren oder aber über $70\text{ }^{\circ}\text{C}$ gekocht werden.

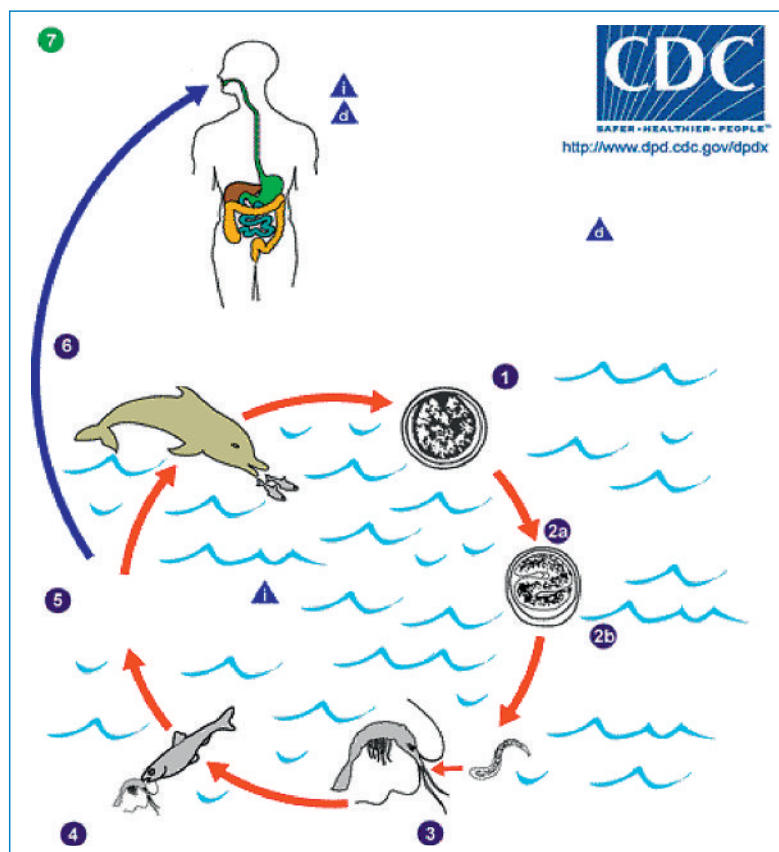


Abbildung 2
Lebenszyklus Fischwurm (Anisakis), Mensch als Fehlwirt.
Quelle: <http://www.dpd.cdc.gov/dpdx/>.

Korrespondenz:

Dr. med. Patrick Aepli
Abteilung Gastroenterologie/Hepatologie
Departement Medizin
Luzerner Kantonsspital
CH-6000 Luzern
patrick.aepli@ksl.ch