

# Therapie der Multiplen Sklerose

## Teil 2: Ausblick auf mögliche zukünftige Therapieansätze<sup>1</sup>

Matthias Mehling, Ludwig Kappos

Neurologische Klinik und Poliklinik und Departement Biomedizin, Universitätsspital, Basel

### Quintessenz

- Die Multiple Sklerose (MS) ist durch chronische autoimmune Entzündungsprozesse des zentralen Nervensystems charakterisiert. Neben T-Lymphozyten werden diese durch weitere Immunzellen vermittelt und führen zu Demyelinisierung und zum Untergang von Axonen.
- Mit Hilfe des wachsenden Verständnisses der zugrunde liegenden zellulär-immunologischen und molekularen Vorgänge wurden in den letzten Jahren zusätzlich zu den Basistherapeutika neue Therapieansätze entwickelt und in klinischen Studien geprüft.
- Derzeit wird eine Reihe immunmodulatorisch wirkender Substanzen wie FTY720, Fumarsäure, Teriflunomid, Laquinimod, Cladribin, Rituximab, Alemtuzumab und Daclizumab in klinischen Phase-III-Studien untersucht.
- Neben diesen antiinflammatorisch wirkenden Substanzen werden auch erste neuroprotektive Therapieansätze zur Behandlung der bei MS beobachteten neurodegenerativen Prozesse in Phase-I- und -II-Studien untersucht. In Zukunft könnten möglicherweise zusätzlich remyelinisierende Therapieansätze das therapeutische Armamentarium ergänzen.

### Pathogenese der Multiplen Sklerose



Matthias Mehling

Multiple Sklerose (MS) ist eine chronisch-entzündliche und demyelinisierende Erkrankung des zentralen Nervensystems (ZNS). Die Entzündungsherde von MS sind durch eine Störung der Blut-Hirn-Schranke und entzündliche Infiltrate charakterisiert. Es wird angenommen, dass ZNS-spezifische autoreaktive T-Zellen in sekundären lymphoiden Organen (SLO) durch professionelle antigenpräsentierende Zellen (APC) aktiviert werden (Abb. 1A [1]). Aktivierte T-Zellen können, nachdem sie die SLO verlassen haben und in die periphere Blutzirkulation übergetreten sind (Abb. 1B [2]), an Endothelzellen der Blut-Hirn-Schranke anhaften und ins ZNS einwandern (Abb. 1C [3]). Nach Durchwanderung der Blut-Hirn-Schranke werden sie (möglicherweise in der subendothelialen Matrix) nochmals von lokalen APC aktiviert (Abb. 1D [4]) und gelangen dann ins Parenchym. Die Reaktivierung der T-Zellen führt zur Ausschüttung entzündlicher Zytokine, zu einer weiteren Aktivierung lokaler APC und Mikrogliazellen, einer Störung der Blut-Hirn-Schranke und der Rekrutierung und Aktivierung weiterer Entzündungszellen wie Makrophagen (Abb. 1E, F [5]) in das Entzündungsgebiet. In den Läsionen finden sich regelmässig B-Zellen, die direkt oder durch sezernierte Immunglobuline T-Zellen ins Hirnparenchym rekrutieren (Abb. 1G [6]).

Ludwig Kappos und das Universitätsspital Basel haben Forschungsunterstützung von Firmen erhalten, die Medikamente zur Behandlung der MS entwickeln und vermarkten. Matthias Mehling erklärt, dass er keine Interessenkonflikte im Zusammenhang mit diesem Beitrag hat.

Möglicherweise kann auch unabhängig von entzündlich-demyelinisierenden Prozessen bei MS schon in der frühen Phase der Erkrankung eine direkte Schädigung von Axonen beobachtet werden (Abb. 1H [7]). Axon-Schädigung und -Verlust sind massgeblich an der Progression der Behinderung beteiligt. Entzündungsabhängige und -unabhängige neurodegenerative Prozesse tragen mutmasslich zur häufig beobachteten zerebralen Atrophie bei MS bei.

### Neue immunmodulierende Therapieansätze

Die oben skizzierten Erkenntnisse hinsichtlich der Pathogenese der MS dienten in den letzten Jahren als Ansatzpunkt zur Entwicklung neuartiger Therapieansätze, die gegenwärtig in klinischen Studien geprüft werden oder kürzlich zur Behandlung der MS in der Schweiz zugelassen wurden.

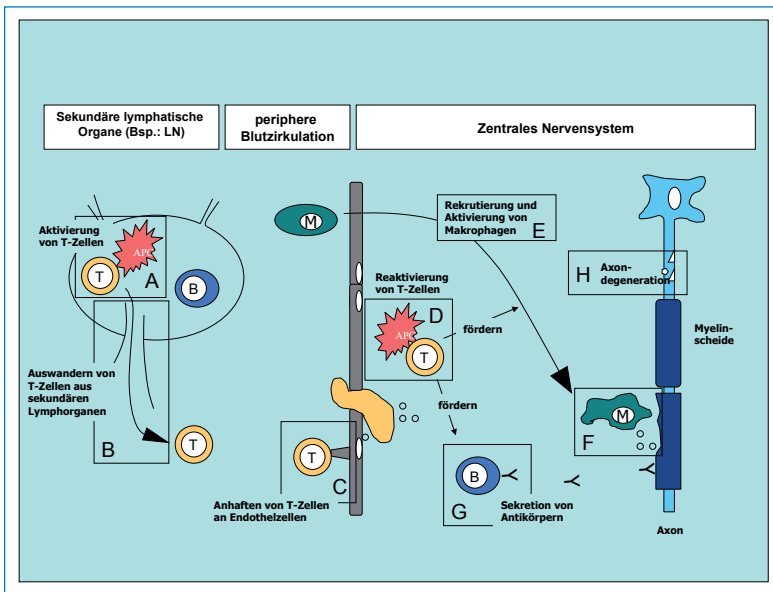
#### Phase-III-Substanzen

*FTY720 (Fingolimod)* gehört zu einer neuen Substanzklasse oraler Immunmodulatoren. Als Sphingosin-Agonist bindet es an Sphingosin-1-Phosphat-Rezeptoren (S1P), die unter anderem auf T-Lymphozyten exprimiert werden. Die Bindung von FTY720 an S1P hindert T-Lymphozyten nach ihrer Aktivierung in SLO am Übertritt in die Blutzirkulation (Abb. 1B). Nach vielversprechenden Resultaten beim Tiermodell der MS wurde zunächst eine Phase-II-«proof of concept»-Studie bei Patienten mit schubförmiger und sekundär progredienter MS mit überlagerten Schüben durchgeführt [2]. Es wurden 281 MS-Patienten entweder mit 1,25 mg oder 5 mg FTY720 oder Placebo behandelt.

#### Abkürzungen

APC	Antigenpräsentierende Zellen
CIS	Clinically Isolated Syndrome
DNA	Desoxyribonukleinsäure
EAE	Experimentelle autoimmune Enzephalomyelitis
GA	Glatirameracetat
IFN-β	Interferon-β
MRT	Magnetresonanztomographie
MS	Multiple Sklerose
PML	Progressive Multifokale Leukoenzephalopathie
S1P	Sphingosin-1-Phosphat-Rezeptor
SLO	Sekundäre lymphoide Organe
ZNS	Zentrales Nervensystem

1 Der 1. Teil «Therapie der Multiplen Sklerose: Update zu derzeit zugelassenen Präparaten» erschien in Heft 37 am 9.9.09. Schauen Sie auch unter [www.medicalforum.ch/d/set\\_archiv.html](http://www.medicalforum.ch/d/set_archiv.html).



**Abbildung 1**

Schematische Darstellung des aktuellen Konzepts zur Immunpathogenese der Multiplen Sklerose. Autoreaktive T-Lymphozyten werden in sekundären lymphatischen Organen (SLO) durch professionelle antigenpräsentierende Zellen (APC) aktiviert (A). Im aktivierten Zustand verlassen die T-Lymphozyten die SLO (B) und gelangen über die periphere Zirkulation zu den Endothelzellen der Blut-Hirn-Schranke. Dort haften sie mit Hilfe von Integrinen an (C) und gelangen ins Hirnparenchym, wo sie mutmasslich nochmals von APC aktiviert werden (D). Im reaktivierten Zustand sind sie in der Lage, weitere Immunzellen wie Makrophagen oder B-Zellen ins Parenchym zu rekrutieren (E, G), die durch die Ausschüttung entzündlicher Mediatoren oder der Sekretion von Antikörpern zur Schädigung der Myelinscheiden in MS-Läsionen beitragen (F). Weiterhin kann als Folge der Entzündung oder unabhängig davon die Schädigung und der Untergang von Axonen und Nervenzellen beobachtet werden (H), was zur fortschreitenden Behinderung im Verlauf der Erkrankung führt.

Dabei fanden sich im MRI weniger neue kontrastmittelaufnehmende Entzündungsherde, und auch die in den klinischen Endpunkten «jährliche Schubrate» und «Zeit bis zum ersten Schub» fanden eine signifikante Verbesserung bei den mit FTY720-behandelten Patienten. Nach den ersten sechs Monaten der Studie wurden die mit Placebo behandelten Patienten auf eine der Dosierungen mit FTY720 randomisiert. Nach der Umstellung kam es auch bei diesen Patienten zu einer Abnahme der Anzahl kontrastmittelaufnehmender Läsionen und der jährlichen Schubrate. Als Nebenwirkungen traten eine transiente Bradykardie und eine leichte Blutdruckerhöhung, die nach längerer Behandlung nicht zunahm, und etwas häufiger leichte Infektionen der oberen Luftwege auf. In der ungeblindeten Extension der Studie zeigte sich, dass die reduzierte klinische Krankheitsaktivität und Entzündungsaktivität im MRI nach inzwischen 48 Monaten anhielt [3]. Nach den erfolgversprechenden Resultaten der Phase-II-Studie wurden drei Phase-III-Studien initiiert, zwei gegen Placebo über zwei Jahre und eine Vergleichsstudie mit Interferon-β-1a (Avonex®) über ein Jahr. Die ersten bekannt gewordenen Resultate der Endauswertung der Vergleichsstudie haben eine deutliche Überlegenheit von FTY720 gegenüber IFN-β-1a bei der Reduktion der Schubhäufigkeit gezeigt. Eine weitere, dreijährige Studie mit FTY720 untersucht dessen Effekt bei der bisher nicht pathogenetisch behandelbaren primär progredienten Verlaufsform der MS.

*Fumarsäure* (BG-00012, Biogen-IDEC) ist ein neuartiges orales Medikament zur täglichen Einnahme, das seit

Jahren zur Behandlung der Psoriasis eingesetzt wird. Man nimmt an, dass dieses Medikament sowohl einen antiinflammatorischen als auch einen neuroprotektiven Effekt haben könnte.

In eine Phase-II-Studie zur Wirksamkeit und Verträglichkeit bei schubförmiger MS wurden 257 Patienten in Europa eingeschlossen [4]. Die Patienten erhielten entweder Fumarsäure in verschiedenen Dosierungen oder Placebo. Bei der mit der höchsten Dosierung von Fumarsäure behandelten Patientengruppe ergab sich eine Verringerung der durchschnittlichen Anzahl neuer Entzündungsherde im MRI um 69% gegenüber Placebo. In dieser Patientengruppe hatte sich ausserdem das Ausmass weiterer MRI-Veränderungen (neue bzw. neu vergrösserte T2-hyperintense Herde und neue T1-hypointense Herde) im Vergleich zur Anzahl bei Studienbeginn gegenüber Placebo um jeweils 48% und 51% statistisch signifikant verringert. Auch die Schubhäufigkeit war in dieser Therapiegruppe um 32%, jedoch nicht signifikant im Vergleich zu Placebo verringert. Häufiger als unter Placebo traten bei den mit Fumarsäure behandelten MS-Betroffenen Hitzewallungen und Magen-Darm-Beschwerden auf. In zwei weltweiten Phase-III-Studien soll ab diesem Jahr die Sicherheit und Wirksamkeit einer Therapie mit Fumarsäure bei schubförmiger MS weiter ermittelt werden.

*Teriflunomid* ist ebenfalls ein oraler Immunomodulator. Er hemmt die schnell teilenden Zellen wie T-Lymphozyten in ihrem Wachstum. In einer doppelblinden, placebokontrollierten Studie mit 159 Patienten mit schubförmiger und 22 Patienten mit sekundär progredienter MS wurde die Verträglichkeit und Wirksamkeit von Teriflunomid (7 mg oder 14 mg) untersucht. Dabei zeigte sich während der 36-wöchigen Beobachtungszeit eine signifikante Reduktion aktiver Läsionen im MRI um 61%. Bei Patienten, die täglich 14 mg Teriflunomid einnahmen, fand sich eine (nichtsignifikante) Reduktion der Schubzahl; die Zahl der Patienten mit Zunahme der Behinderung war signifikant reduziert [5]. Die positiven Ergebnisse der Phase-II-Studie führen dazu, dass die Substanz in einer Phase-III-Studie weiter untersucht wird. In diese Studie sind auch Patienten aus der Schweiz eingeschlossen.

*Laquinimod* (ABR-215062, SAIK-MS) ist ein neuer Immunomodulator aus der Gruppe der Chinolone. Im Tiermodell der MS, der experimentellen autoimmunen Enzephalomyelitis (EAE), zeigte sich eine verminderte Infiltration von Leukozyten ins ZNS und Ausschüttung proinflammatorischer Zytokine.

Nachdem die Gabe von Laquinimod (0,3 mg/d) bei Patienten mit schubförmiger MS in einer 24-wöchigen Phase-II-Studie gut vertragen wurde und die Zahl aktiv-entzündlicher Läsionen reduzierte, wurde eine Phase-IIb-Studie durchgeführt. In dieser 36-wöchigen doppelblinden placebokontrollierten Studie wurden 306 Patienten mit schubförmiger MS untersucht [6]. Bei den mit der höheren Dosierung (Laquinimod 0,6 mg/d) behandelten Patienten kam es im Vergleich zur Placebogruppe zu einer Reduktion des primären Endpunkts (der kumulativen Zahl kontrastmittelanreicherender Läsionen im MRI 24, 28, 32 und 36 Wochen nach Therapiebeginn) um 40,4% (Placebo: 4,2; Laquinimod, höhere Dosis mit 0,6 mg/d: 2,6; p = 0,0048). Weiterhin zeigte sich eine Reduktion der kumulativen Anzahl von T2-hyperinten-

sen Läsionen um 44% und T1-hypointensen Läsionen um 51%, eine Reduktion der jährlichen Schubrate von 0,77 bei der Placebogruppe auf 0,52 bei den mit Laquinimod 0,6 mg/d behandelten Patienten (nicht signifikant). Bis auf eine transiente, dosisabhängige Erhöhung der Transaminasen wurde die Behandlung gut vertragen.

*Cladribin (2-chlorodeoxyadenosine [2-CdA])* ist ein Purinanalogen, das durch die Schädigung von Desoxyribonukleinsäure (DNA) zum Untergang der Zellen führt. In einer doppelblinden placebokontrollierten Studie mit Cladribin 0,07 mg/kg KG/Tag über 5 Tage alle 4 Wochen fand sich bei 159 Patienten mit progredienter MS nach der 12-monatigen Beobachtungszeit zwischen den Behandlungsgruppen kein Unterschied in Bezug auf die Behinderung. Es zeigte sich jedoch ein signifikanter Effekt auf die Zahl entzündlicher Läsionen, was auch als Rationale für die Untersuchung von Cladribin bei schubförmiger MS diente. Aufgrund dieser Ergebnisse wird derzeit in einer Phase-III-Studie die Sicherheit und Wirksamkeit einer Therapie mit oralem Cladribin bei Patienten mit schubförmiger MS weiter untersucht.

*Rituximab (Rituxan<sup>®</sup>, Mabthera<sup>®</sup>)* ist ein humanisierter monoklonaler Antikörper gegen das Oberflächenprotein CD20, das auf B-Zellen und Prä-B-Zellen, jedoch nicht auf myeloiden Zellen oder Plasmazellen exprimiert wird. Die Bindung von Rituximab an CD20 ist für die jeweilige Zelle zytotoxisch und führt zur Reduktion CD20-exprimierender Zellen. Das Medikament ist seit Jahren zur Behandlung von Non-Hodgkin-Lymphomen zugelassen. In einer Phase-II-Studie bei 104 Patienten mit schubförmiger MS zeigten sich über einen Beobachtungszeitraum von 24 Wochen eine signifikante Reduktion kontrastmittelaufnehmender Läsionen und ein signifikant höherer Anteil schubfreier Patienten [8]. Bei den mit Rituximab behandelten Patienten wurde keine Zunahme von schwerwiegenden Infektionen beobachtet. In zukünftigen Studien wird nun die Wirksamkeit und Verträglichkeit über einen längeren Zeitraum bei dem Nachfolgepräparat Ocrelizumab untersucht.

*Alemtuzumab (MabCampath<sup>®</sup>)* ist ein humanisierter Antikörper gegen das Oberflächenmolekül CD52, das auf T-, B-Zellen, Monozyten und Makrophagen exprimiert wird und in den entsprechenden Zellen programmierten Zelltod induziert und in Folge daraus zu einer Lymphopenie führt. Das Medikament ist als «Second-line»-Therapie zur Behandlung der chronisch-lymphatischen B-Zell-Leukämie zugelassen.

In einer Phase-II-Studie wurde Alemtuzumab im Vergleich mit Interferon- $\beta$ -1a (Rebif<sup>®</sup>) subkutan 44 mg dreimal wöchentlich bei bis dahin unbehandelten und nicht länger als seit drei Jahren erkrankten Patienten mit schubförmiger MS untersucht. Nach 36 Monaten verbesserte sich der Behinderungsgrad der mit Alemtuzumab behandelten Patienten, wohingegen er sich bei den mit Interferon- $\beta$ -1a behandelten Patienten verschlechterte. Weiterhin zeigte sich eine bessere Wirksamkeit von Alemtuzumab sowohl hinsichtlich entzündlicher Aktivität in der MRT als auch der Schubhäufigkeit [9]. Die Gabe von Alemtuzumab musste nach dem ersten Behandlungsjahr gestoppt werden, nachdem bei drei der damit behandelten Patienten eine idiopathische throm-

bozytopenische Purpura aufgetreten war. Nach Sicherheitsstudien werden derzeit bei Patienten mit schubförmiger MS zwei Phase-III-Vergleichsstudien von Alemtuzumab mit Interferon- $\beta$ -1a (Rebif<sup>®</sup>) subkutan 44 mg 3-mal wöchentlich durchgeführt. In die erste Studie werden Patienten, die vorher unbehandelt waren, eingeschlossen. Dabei wird die Gabe von Alemtuzumab 20 mg an fünf aufeinanderfolgenden Tagen und nach einem Jahr eine weitere Gabe von Alemtuzumab 20 mg an drei aufeinanderfolgenden Tagen intravenös untersucht. In die zweite Studie werden Patienten eingeschlossen, die unter einer Therapie mit einem der zugelassenen Immunmodulatoren weiterhin einen aktiven Krankheitsverlauf hatten.

*Daclizumab (Zenapax<sup>®</sup>)* ist ein humanisierter Antikörper gegen den Interleukin-2-Rezeptor, der sich auf T- und B-Lymphozyten findet und eine proliferierende und aktivierende Wirkung hat. In einer placebokontrollierten Phase-II-Studie mit zwei Dosierungen von Daclizumab (12  $\times$  2 mg/kg s.c. alle 2 Wochen; 6  $\times$  1 mg/kg s.c. alle 4 Wochen) bei 230 Patienten mit schubförmiger MS unter einer Therapie mit Interferon- $\beta$  zeigte sich in der höher dosierten Gruppe im Vergleich zur Placebogruppe über einen Beobachtungszeitraum von 48 Wochen eine signifikante Reduktion neuer kontrastmittelanreichernder Läsionen von 72% [10]. In der niedriger dosierten Gruppe war die Zahl neuer kontrastmittelanreichernder Läsionen nichtsignifikant um 25% gegenüber Placebo reduziert. Die Häufigkeit von Infektionen war in allen Gruppen gleich. Hautirritationen traten bei mit Daclizumab behandelten Patienten häufiger auf, und es kam bei zwei der Patienten zu einer generalisierten Lymphadenopathie, die sich nach Beendigung der Behandlung wieder von alleine zurückbildete. Die Wirksamkeit und Sicherheit von Daclizumab wird in zukünftigen Phase-III-Studien weiter untersucht.

## Neuroprotektion als Therapieansatz

Die oben genannten Wirkstoffe haben zum Teil vielfache biologische Effekte, zielen aber primär auf eine immunmodulierende und antiinflammatorische Wirkung. Neben der Entzündung können in MS-Läsionen auch schon sehr früh die Schädigung und der Untergang von Ner-

venzellen und Axonen beobachtet werden. Mit Hilfe neuroprotektiver Therapieansätze wird versucht, Neurone und Gliazellen vor endo- und exogener Schädigung, unabhängig von deren Verursachung, zu schützen. Die Myelinscheide garantiert nicht nur eine schnellere Übertragung des Aktionspotentials, sondern besitzt sowohl trophische als auch

protektive Funktionen. Der kumulative Untergang von Axonen korreliert mit dem Grad der Behinderung, und in älteren Läsionen kann ein Verlust von bis zu 80% der ursprünglich vorhandenen Axone beobachtet werden. Diese neurodegenerativen Prozesse tragen mutmasslich zur häufig beobachteten zerebralen Atrophie bei der MS bei. Nachfolgend sollen einige neuroprotektive Therapieansätze, die bei der MS bereits in klinische Erprobung kommen, skizziert werden.

Mit neuroprotektiven Therapieansätzen wird versucht, Neurone und Gliazellen vor endo- und exogener Schädigung, unabhängig von deren Verursachung, zu schützen

*Lamotrigin* hat neben seiner GABAergen Eigenschaften auch einen blockierenden Effekt auf Na-Kanäle. Bei Patienten mit MS wird Lamotrigin seit langem zur Behandlung neuropathischer Schmerzen und von Hirnstamm-anfällen eingesetzt. Hinsichtlich eines neuroprotektiven Effekts bleibt abzuwarten, ob sich erste Ergebnisse aus tierexperimentellen Studien in einer ersten plazebokontrollierten Studie, die zurzeit bei MS-Patienten mit sekundär progredientem Verlauf in Grossbritannien läuft, bestätigen lassen. Gleiches gilt für Riluzol, das als neuroprotektive Substanz zur Behandlung der amyotrophen Lateralsklerose zugelassen ist. Es hemmt die Freisetzung von Glutamat. In MS-Läsionen finden sich Hinweise für eine gestörte Regulation der Glutamat-Homöostase. Bei MS wurde Riluzol bei 16 Patienten mit primär progredienter Verlaufsform untersucht. Dabei kam es zu einer Verminderung der zerebralen Atrophierate und zu einer Abnahme der Zahl von T1-Läsionen.

*Fumarsäure* (s.o.) zeigt neben der antiinflammatorischen Wirkung auch neuroprotektive Effekte. Das Medikament induziert in Neuronen antiinflammatorische Enzyme, wodurch die Entstehung radikaler Sauerstoffspezies gehemmt und oxidativer Stress für gliale und neuronale Zellen gemindert wird.

Auch *FTY720* könnte über direkte Effekte an ZNS-Zellen, die praktisch alle über S1P-Rezeptoren verfügen,

direkte neuroprotektive oder sogar regenerationsfördernde Effekte haben.

## Ausblick: Remyelinisierung

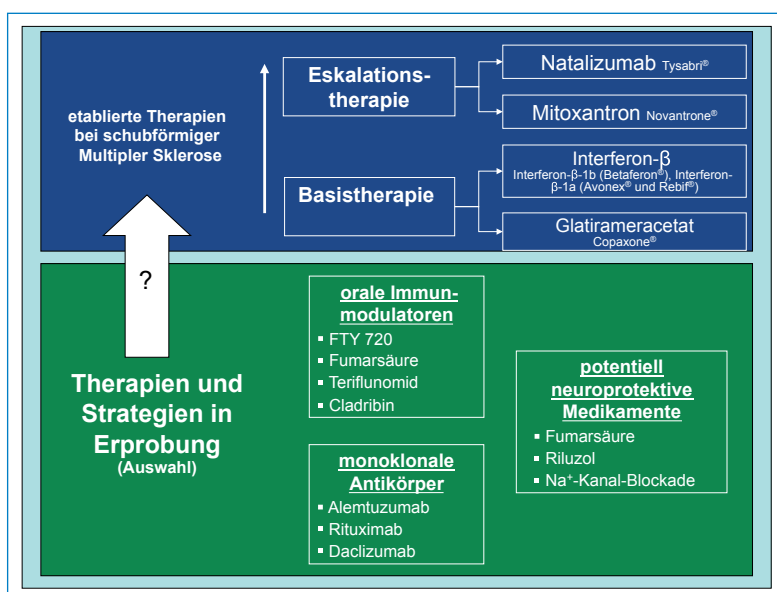
Neben entzündlichen und degenerativen Prozessen finden in MS-Läsionen in allen Krankheitsstadien parallel auch Regeneration und bis zu einem gewissen Grad auch Remyelinisierung statt [11]. Wenn die Remyelinisierung auch unvollständig bleibt, zeigt sie doch, dass endogene Reparaturmechanismen potentiell zur Begrenzung der Gewebedestruktion beitragen können. Dies ist bei MS von besonderer Bedeutung, da ein Grossteil der Axone zumindest zu Beginn der lokalen Entzündung noch intakt sein dürfte und somit als Leitstruktur für die Remyelinisierung dienen können. Somit ergibt sich eine Rationale zur Entwicklung von Therapieansätzen mit dem Ziel einer Remyelinisierung.

## Kommentar

Das Verständnis der Immunpathogenese bei MS hat in den letzten Jahren zur Entwicklung neuer Therapieansätze geführt. Zusätzlich zu den schon etablierten Substanzen zur Basistherapie (Interferonpräparate und Glatirameracetat) und zur Therapieeskalation (Natalizumab und Mitoxantron) könnte das therapeutische Armamentarium in den nächsten Jahren durch orale Substanzen wie FTY720, Fumarsäure, Teriflunomid, Laquinimod und Cladribin sowie die monoklonalen Antikörper Alemtuzumab, Rituximab und Daclizumab ergänzt werden, wenn sich diese auch in den derzeit laufenden Phase-III-Studien als sicher und effektiv erweisen (Abb. 2). Neben immunmodulierenden Medikamenten werden weiterhin Ansätze zur Neuroprotektion, Neuroregeneration und Remyelinisierung zum Teil schon klinisch, zum Teil noch experimentell untersucht. Zukünftige Studien werden zeigen, inwieweit sich auch diese Erkenntnisse zur Pathogenese von MS in die Entwicklung von Therapieansätzen übertragen lassen (Abb. 2).

### Korrespondenz:

Prof. Ludwig Kappos  
Neurologische Klinik und Poliklinik  
Universitätsspital Basel  
Petersgraben 4  
CH-4031 Basel  
[kapposl@uhbs.ch](mailto:kapposl@uhbs.ch)



**Abbildung 2**

Derzeit verfügbare Therapiemöglichkeiten in der Schweiz zur Behandlung bei schubförmiger Multipler Sklerose zur Basistherapie und zur Therapieeskalation bei rasch fortschreitender schubförmiger Multipler Sklerose und derzeit in klinischer Erprobung befindliche neue Therapieansätze. Diese könnten in Abhängigkeit der Studienergebnisse die aktuellen Therapien möglicherweise ergänzen.

### Empfohlene Literatur

- Kappos L, et al. Oral fingolimod (FTY720) for relapsing multiple sclerosis. *N Engl J Med.* 2006;355(11):1124–40.
- Kappos L, et al. Efficacy and safety of oral fumarate in patients with relapsing-remitting multiple sclerosis: a multicentre, randomised, double-blind, placebo-controlled phase IIb study. *Lancet.* 2008;372(9648):1463–72.
- Comi G, Pulizzi A, Rovaris M, Abramsky O, Arbizu T, Boiko A, et al. LAQ/5062 Study Group. Effect of laquinimod on MRI-monitored disease activity in patients with relapsing-remitting multiple sclerosis:

a multicentre, randomised, double-blind, placebo-controlled phase IIb study. *Lancet.* 2008;371:2085–92.

- O'Connor P, Comi G, Montalban X, Antel J, Radue EW, de Vera A, Pohlmann H, Kappos L. FTY720 D2201 Study Group. Oral fingolimod (FTY720) in multiple sclerosis: two-year results of a phase II extension study. *Neurology.* 2009;72:73–9.

Die vollständige nummerierte Literaturliste finden Sie unter [www.medicalforum.ch](http://www.medicalforum.ch)

## Therapie der Multiplen Sklerose, Teil 2: Ausblick auf mögliche zukünftige Therapieansätze /

### Traitement de la sclérose en plaques, 2<sup>e</sup> partie: Les nouvelles perspectives thérapeutiques

#### Weiterführende Literatur (Online-Version) / Références complémentaires (online version)

- 1 Trapp BD, et al. Axonal transection in the lesions of multiple sclerosis. *N Engl J Med.* 1998;338(5):278–85.
- 2 Kappos L, et al. Oral fingolimod (FTY720) for relapsing multiple sclerosis. *N Engl J Med.* 2006;355(11):1124–40.
- 3 Kappos L, et al. Oral fingolimod (FTY720) in patients with relapsing multiple sclerosis: 3-year results from a phase II study extension. *Multiple Sclerosis.* 2008;14(S29):50.
- 4 Kappos L, et al. Efficacy and safety of oral fumarate in patients with relapsing-remitting multiple sclerosis: a multicentre, randomised, double-blind, placebo-controlled phase IIb study. *Lancet.* 2008;372(9648):1463–72.
- 5 O'Connor PW, et al. A Phase II study of the safety and efficacy of teriflunomide in multiple sclerosis with relapses. *Neurology.* 2006;66(6):894–900.
- 6 Comi G, Pulizzi A, Rovaris M, Abramsky O, Arbizu T, Boiko A, et al. LAQ/5062 Study Group. Effect of laquinimod on MRI-monitored disease activity in patients with relapsing-remitting multiple sclerosis: a multicentre, randomised, double-blind, placebo-controlled phase IIb study. *Lancet.* 2008;371:2085–92
- 7 Sipe JC, et al. Cladribine in treatment of chronic progressive multiple sclerosis. *Lancet.* 1994;344(8914):9–13.
- 8 Hauser SL, et al. B-cell depletion with rituximab in relapsing-remitting multiple sclerosis. *N Engl J Med.* 2008;358(7):676–88.
- 9 Coles AJ, et al. Alemtuzumab vs. interferon beta-1a in early multiple sclerosis. *N Engl J Med.* 2008;359(17):1786–801.
- 10 Montalban X, et al. Preliminary CHOICE results: a phase 2, randomised, placebocontrolled multicentre study of subcutaneous daclizumab in patients with active, relapsing forms of multiple sclerosis on interferon beta. *Multiple Sclerosis.* 2007;13(S1).
- 11 Frohman EM, Racke MK, Raine CS. Multiple sclerosis – the plaque and its pathogenesis. *N Engl J Med.* 2006;354(9):942–55.
- 12 Schwab ME. Nogo and axon regeneration. *Curr Opin Neurobiol.* 2004;14(1):118–24.

Weitere Literaturangaben bei den Verfassern erhältlich.