

# Hypertensive Herzkrankheit

Stefano F. Rimoldi<sup>a</sup>, Georg Noll<sup>b</sup>, Yves Allemann<sup>a</sup>

<sup>a</sup>Klinik und Poliklinik für Kardiologie, Inselspital, Bern, <sup>b</sup>Klinik und Poliklinik für Kardiologie, Universitätsspital, Zürich

## Quintessenz

- Nicht optimal eingestellte arterielle Hypertonie ist oft mit einer hypertensiven Herzerkrankung verbunden.
- Klinisch kann sich die hypertensive Herzkrankheit sowohl als diastolische wie auch systolische Herzinsuffizienz manifestieren.
- Die linksventrikuläre Hypertrophie ist ein Hauptmerkmal der hypertensiven Kardiopathie und gilt als unabhängiger kardiovaskulärer prognostischer Faktor. Entsprechend ist die Suche nach einer linksventrikulären Hypertrophie indiziert.
- Vorhofflimmern ist eine Spätmanifestation der hypertensiven Kardiopathie.
- Die langzeitige optimale Blutdruckeinstellung gewährleistet den besten Schutz für das Herz und die anderen Endorgane.

## Klinische Vignette

Eine 71-jährige Frau mit langjähriger arterieller Hypertonie wurde wegen zunehmender Dyspnoe (NYHA III) auf den Notfall geschickt. Als zusätzliche kardiovaskuläre Risikofaktoren sind eine positive Familienanamnese für arterielle Hypertonie sowie eine Dyslipidämie bekannt. Im Status ist sie tachypnoeisch (Atemfrequenz 30/min), der Blutdruck (BD) misst 180/70 mm Hg, der Puls (P) beträgt 108/min und ist regelmässig, die Halsvenen sind nicht gestaut, bei der Lungenauskultation konnten bibasale Rasselgeräusche gehört werden. Es besteht ein 4. Herzton. Im Labor sind die D-Dimere negativ, und das Troponin-T ist grenzwertig erhöht, das NT-proBNP ist deutlich erhöht. Das Thoraxröntgen zeigt ein Prälungenödem mit einer deutlichen basoapikalen Umverteilung und Kerley-B-Linien. Im EKG finden sich Zeichen einer linksventrikulären Hypertrophie (LVH) mit Strain. In der notfallmässig durchgeführten Echokardiographie kann eine LVH mit einer diastolischen Dysfunktion bei (hoch-)normaler systolischer Auswurf-fraktion (EF) und normaler Regionalität nachgewiesen werden. Zudem sind beide Vorhöfe deutlich dilatiert. Wie soll diese Patientin beurteilt und behandelt werden?



Stefano F. Rimoldi

Die Autoren erklären, dass sie keine Interessenkonflikte im Zusammenhang mit diesem Beitrag haben.

## Das klinische Problem


Die Patientin leidet an einer dekompenzierten diastolischen Herzinsuffizienz im Rahmen einer langjährigen arteriellen Hypertonie. Die häufigsten Ursachen, die zu einer manifesten Herzinsuffizienz führen, sind äh-

lich wie bei Patienten, die an einer systolischen Dysfunktion leiden: ungenügend kontrollierte arterielle Hypertonie bzw. unregelmässige Medikamenteneinnahme (Malcompliance), neu aufgetretenes tachykardes Vorhofflimmern, Myokardischämie, Nierenarterienstenose, zunehmende Niereninsuffizienz und Einnahme nicht-steroidaler Antirheumatika (NSAR). In den folgenden Abschnitten möchten wir anhand des beschriebenen klinischen Falls die pathophysiologischen Besonderheiten, den diagnostischen Ansatz und die Therapie der hypertensiven Herzkrankheit erläutern.

## Epidemiologie und Pathophysiologie

Bei der «reinen» diastolischen Funktionsstörung ist die Ventrikelfüllung durch eine verminderte Compliance (Dehnbarkeit) des linken Ventrikels gestört. Die EF ist normal oder höchstens leicht eingeschränkt.

Epidemiologische Studien zeigen, dass ca. 1/3 aller Patienten mit Herzinsuffizienz eine normale EF [1] aufweisen. Die Prävalenz der isolierten diastolischen Herzinsuffizienz nimmt mit dem Alter zu und beträgt fast 50% bei über 70-jährigen Patienten [2]. Die jährliche Mortalitätsrate beträgt etwa 5–8% bei diastolischer und 10–15% bei systolischer Herzinsuffizienz [1].

Die arterielle Hypertonie führt mit der Zeit zur Änderung der Gefässwandeigenschaften im Sinne einer erhöhten Gefässsteifigkeit. Dadurch kommt es zu einer Erhöhung der zentralen Pulswellenamplitude, einerseits durch den Anstieg des zentralen systolischen und andererseits durch die Abnahme des diastolischen Drucks. Dies führt wiederum einerseits zu einer erhöhten Belastung des Herzens in der Systole und andererseits zu einer Abnahme der Sauerstoffversorgung des Myokards während der Diastole. Die Langzeitfolgen sind eine Myokardhypertrophie, eine diastolische und später systolische Dysfunktion [3] (Abb. 1 )

Die Entwicklung einer LVH ist eine relativ frühe Anpassung des Myokards an die hohen BD-Werte und kommt schon bei Kindern mit grenzwertig erhöhten Werten vor [4]. Nebst den erhöhten Praxis-BD-Werten tragen folgende (Risiko-)Faktoren zur Entwicklung einer LVH bei: ein übermässiger BD-Anstieg bei physischer und/oder psychischer Belastung [5], ein hoher Prozentsatz an hypertensiven BD-Werten während der ambulanten 24-Stunden-BD-Messung (sogenannte BD-Last), ein fehlendes «Dipping» (Senkung) der Werte in der Nacht. Das Renin-Angiotensin-Aldosteron-System (RAAS) spielt auch eine wesentliche Rolle in der Entwicklung der LVH [6]. Es wundert deshalb nicht, dass die Angio-

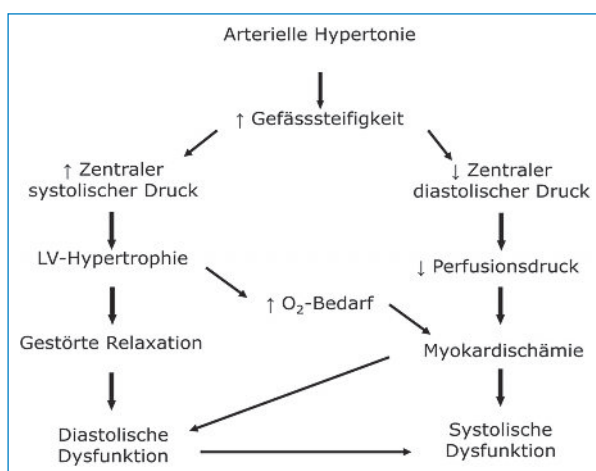


Abbildung 1

Pathophysiologische Konsequenzen der arteriellen Hypertonie auf Gefässe und Herz.

tensin-II-(AT-II-)Antagonisten und die ACE-Hemmer die wirksamsten Medikamente sind, die zu einer Regression der LVH führen (siehe unten). Die Konsequenz der LV-Myokardsteifigkeit ist ein Anstieg des LV-enddiastolischen Drucks, des linken Vorhofdrucks und des pulmonal-venösen Drucks. Diese pulmonale Hypertonie ist das pathophysiologische Korrelat der Dyspnoe.

## Diagnostik

### Die klinische Untersuchung

Ein sichtbarer Herzspitzenstoss im linken 5. Interkostalraum (ICR) gilt als Zeichen einer LVH. Bei der Palpation sind charakteristisch für eine LVH sowohl die Verbreiterung wie auch der «hebende» Herzspitzenstoss. Im Falle einer diastolischen Herzinsuffizienz kann ein 4. Herzton (S4) gehört werden. Der S4 setzt unmittelbar vor dem 1. Herzton ein und entspricht einer verstärkten Vorhofkontraktion mit Auftreffen des Blutes auf die gespannte (steife) Ventrikelwand. Neben den klassischen Lokalisationen sollte noch periumbilikal auskultiert werden. Hiermit kann der Verdacht auf eine Nierenarterienstenose erhärtet werden. Die atherosklerotisch bedingte Nierenarterienstenose kommt gehäuft bei älteren Patienten mit generalisierter Atherosklerose und bei Diabetikern vor. Schlecht kontrollierbare arterielle Hypertonie oder plötzlich auftretendes Lungenödem (sogenanntes «flash pulmonary edema») sind typische Manifestationen.

### Zusatzuntersuchungen

#### Labor

Vor allem in der Akutsituation sollte bei Patienten mit Dyspnoe neben dem Ausschluss einer Myokardischämie (Troponin-T) und je nach klinischer Situation einer Lungenembolie (D-Dimere, CAVE: sehr hoher negativer, jedoch tiefer positiver prädiktiver Wert) auch das «B-type natriuretic peptide» (BNP) oder das NT-proBNP bestimmt werden. Der Stellenwert des BNP hat in den

letzten Jahren deutlich zugenommen [7]. Neben der Bedeutung in der Differentialdiagnose der Dyspnoe (kardial vs. nicht-kardial) hat das BNP auch einen wichtigen Stellenwert in der Prognose und Therapie der systolischen oder diastolischen Herzinsuffizienz. Bei einer eingeschränkten Nierenfunktion und bei zunehmendem Alter nimmt der Cut-off des BNP zum Ausschluss einer Herzinsuffizienz zu [8]. Deshalb und zur weiteren ursächlichen Abklärung der Dyspnoe sollte gleichzeitig auch immer die Nierenfunktion durch die Messung des Kreatinins und Schätzung der glomerulären Filtrationsrate (GFR) mittels der modifizierten Cockcroft-Gault-Formel [9] erfasst werden. Zur weiteren Erfassung der kardialen Risikofaktoren sollten, falls nicht bekannt, noch die Plasma-Lipide- und -Glukose-Werte gemessen werden.

### Rx-Thorax

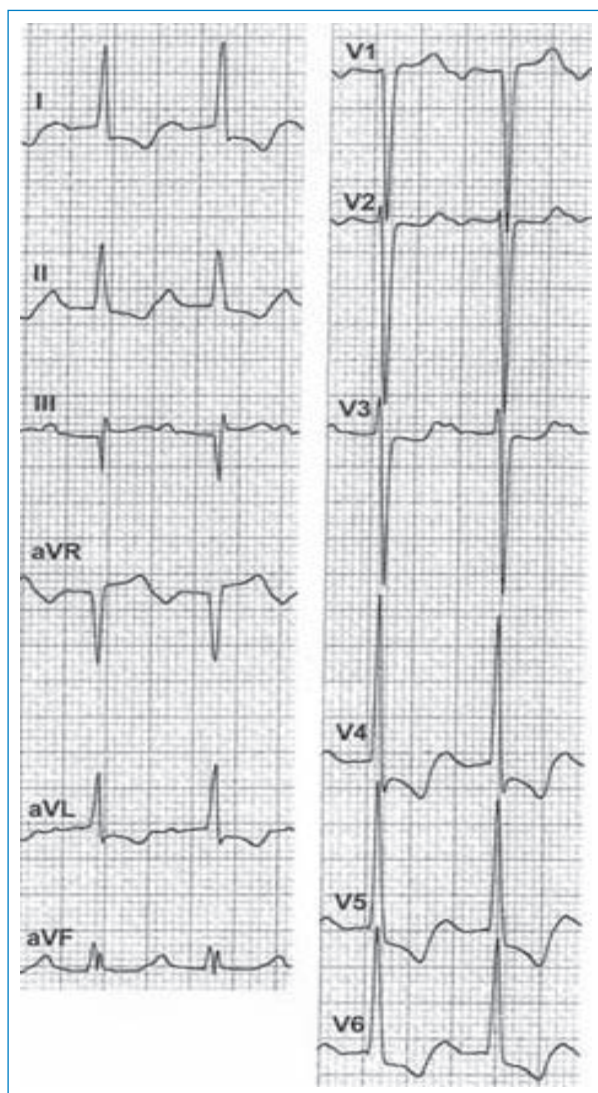
Veränderungen des Thoraxbildes treten erst spät auf. Im Speziellen soll einerseits auf Stauungszeichen geachtet werden (basoapikale Umverteilung, Kerley-Linien, peribronchiales «Cuffing», Pleuraerguss, Lungenödem), andererseits auf das Herz und die grossen Gefässe. Wir erinnern daran, dass im Thoraxbild nur die Dilatation, jedoch nicht die reine muskuläre Hypertrophie des Ventrikels diagnostiziert werden kann. Weil sie oft mit der arteriellen Hypertonie vergesellschaftet sind, sollten eine Ektasie und ein Kincking der Aorta routinemässig gesucht werden.

### Elektrokardiogramm


Veränderungen im EKG (Abb. 2) infolge einer arteriellen Hypertonie treten erst spät auf. Sie werden vor allem durch eine LVH hervorgerufen (Tab. 1). Die Sensitivität des EKG ist gegenüber der Echokardiographie signifikant geringer, die Spezifität annähernd gleich. Die Zunahme der myokardialen Muskelmasse führt zu einer Zunahme der QRS-Amplitude. Dies führt zu einer Zunahme der positiven Signale (R-Welle) über dem linken Ventrikel (V<sub>4</sub>-V<sub>6</sub>) und der negativen Signale (S-Welle) über dem rechten Ventrikel (V<sub>1</sub>-V<sub>3</sub>). In den peripheren Ableitungen kommt es zu einer Zunahme der R-Welle typischerweise in I und aVL. Es gibt mehrere Indices, die eine LVH im EKG erfassen [10]. Die drei Wichtigsten [11-13] sind in Tabelle 2 zusammengefasst und in Abbildung 2 illustriert. Als weitere Konsequenz der zunehmenden myokardialen LV-Masse kommt es zu einer Zunahme der QRS-Dauer, die sogar bis zum kompletten Linksschenkelblock führen kann. Mit zunehmender LVH verschiebt sich auch die QRS-Achse nach links (oft >-30°). Eine schwere LVH ist häufig mit milden ST-Senkungen («strain») und biphasischen oder sogar negativen T-Wellen assoziiert. ST-Senkungen bei Patienten mit einer LVH sind mit einer schlechteren Prognose assoziiert [14]. Mit der Entwicklung der hypertensiven Kardiopathie kommt es zu einem chronischen Anstieg des linken Vorhofdrucks und anschliessender Dilatation desselben. Als Korrelat dazu findet man im EKG eine Zunahme der P-Wellen-Dauer auf >120 msec in den peripheren Ableitungen sowie ein biphasisches P mit einer prominenten späten negativen Komponente in V<sub>1</sub> (Dauer von >40 ms und/oder >1 mV tief).

### Echokardiographie

Für die Erfassung der (Früh-)Schäden am Herzen, die von der arteriellen Hypertonie verursacht werden, ist die Echokardiographie die Untersuchung der Wahl. Frühe echokardiographische Veränderungen, oft sogar vor der Entstehung einer LVH, die in der Entwicklung einer hypertensiven Kardiopathie vorkommen, betreffen die diastolische Funktion des linken Ventrikels. Es gibt



**Abbildung 2**  
EKG einer Patientin mit langjähriger arterieller Hypertonie, linksventrikulärer Hypertrophie (Massenindex  $150 \text{ g/m}^2$ ), positivem Sokolow- (41 mm) und Cornell-Index (30 mm). ST-Senkungen (Strain) und T-Negativierungen anterolateral. (Mit bestem Dank an Prof. Marc Gertsch, der die Abbildung zur Verfügung gestellt hat.)

viele dopplerechokardiographische Untersuchungsmöglichkeiten, die erlauben, die diastolische Funktion des LV zu charakterisieren. In den meisten Fällen stützt sich der Kardiologe auf drei Doppler-Parameter: das Mitraleinstrommuster, das Lungenvenenmuster und das Gewebemuster am Mitralanulus (Doppler Tissue Imaging [DTI]). Anhand der erhobenen Muster und entsprechenden Messungen kann die diastolische Dysfunktion in drei Stadien bzw. Schweregrade eingeteilt werden: normal, relaxationsgestört, pseudonormalisiert und restriktiv (Abb. 3 )

Mit zunehmender chronischer Druckbelastung dilatiert der linke Vorhof. Das Volumen des linken Vorhofs kann relativ einfach mittels Echokardiographie gemessen werden. Dieses Volumen widerspiegelt die «Chronizität» der diastolischen Dysfunktion, und es wurde sogar als «HbA1c» der Diastologie gekennzeichnet. Mit zunehmendem Vorhofvolumen steigt das Risiko eines Vorhofflimmerns und einer diastolischen Herzinsuffizienz. Ein normales Volumen des linken Vorhofs kann praktisch eine klinisch relevante diastolische Dysfunktion ausschliessen [15].

Die Echokardiographie ist in der Routine das Instrument der Wahl für die Erfassung einer LVH. Sie hat eine deutlich höhere Sensitivität (ca. 90%) als das EKG (ca. 30%) für diese Diagnosestellung. Die Goldstandardmessung ist die Magnetresonanztomographie. Je nach Masse und Grösse (Volumen) des LV kann die Hypertrophie als «relativ», «konzentrisch» oder bei dilatiertem LV «exzentrisch» bezeichnet werden.

Die systolische LV-Funktion bleibt zu Beginn der LVH-Entwicklung erhalten oder nimmt sogar zu («hyperdynamer» LV). Im Verlauf, bei persistierend erhöhten BD-Werten entwickelt sich ein LV-Remodeling [16] mit Entstehung einer exzentrischen Hypertrophie infolge einer LV-Dilatation. Bei Fortsetzung der Druckbelastung (und Volumenbelastung bei funktioneller sekundärer Mitralinsuffizienz) kommt es progressiv auch zu einer systolischen Dysfunktion mit Abnahme der LV-Auswurf-funktion.

Als weitere praktische Anwendung kann die Echokardiographie auch Hilfe zur Entscheidung bieten, ob eine angeblich grenzwertige arterielle Hypertonie medikamentös behandelt werden soll: Ist in der Echokardiographie eine LVH vorhanden, dann sollte mit der medikamentösen Behandlung nicht gezögert werden.

### Therapie

Die Behandlung der akuten diastolischen Herzinsuffizienz ist sehr ähnlich wie die der akuten systolischen Herzinsuffizienz. Das Ziel ist die Reduktion der pulmonalen Stauung mittels vorsichtiger Gabe von Diuretika und Nitrate. Der systemische BD, falls zu hoch, sollte auch gesenkt werden. Es muss jedoch darauf geachtet werden, dass Patienten mit diastolischer Dysfunktion wegen der kleinen und steifen Ventrikelkammer sehr empfindlich auf eine Vorlastsenkung reagieren können. Digoxin sollte nicht angewendet werden, ausser in speziellen Fällen, wo gleichzeitig eine systolische LV-Dysfunktion mit tachykardem Vorhofflimmern besteht.

**Tabelle 1. Veränderungen im EKG, welche durch eine LVH hervorgerufen werden.**

Hauptzeichen der LVH im EKG	Kriterium
1. Zunahme der QRS-Voltage	je nach Index (Tab. 2)
2. Zunahme der QRS-Dauer	>100 msec
3. Verschiebung der QRS-Achse nach links	>-30°
4. ST-T-Veränderungen	ST-Senkungen, T-Negativierungen
5. P-Wellen-Veränderungen	Dauer >120 msec, biphasisch in V <sub>1</sub>

LVH = linksventrikuläre Hypertrophie

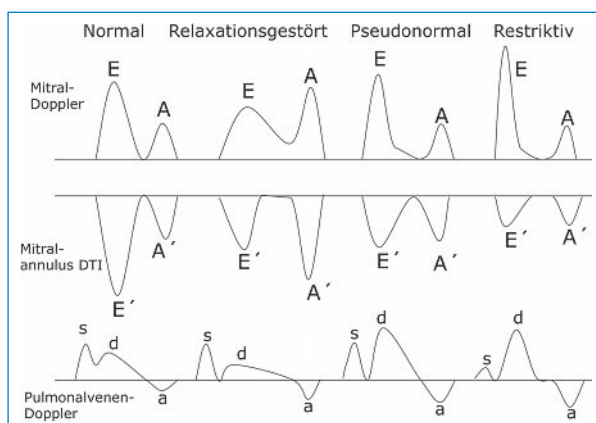
**Tabelle 2. Die wichtigsten Indices, die eine LVH im EKG erfassen.**

Index	Sensitivität	Spezifität
<b>Sokolow-Index:</b> S in V <sub>1</sub> + R in V <sub>5</sub> (oder V <sub>6</sub> ) >3,5 mV (35 mm)	21%	89%
<b>Cornell-Index:</b> Männer: S in V <sub>3</sub> + R in aVL >2,8 mV (28 mm) Frauen: S in V <sub>3</sub> + R in aVL >2,0 mV (20 mm)	16%	96%
<b>Gertsch-Index (bei LVH und LAFB):</b> SIII + (R+S) maximal präkordial >3,0 mV (30 mm)	96%	87%

LVH = linksventrikuläre Hypertrophie; LAFB = Links-anteriorer Faszikelblock

Bezüglich Langzeittherapie der diastolischen Dysfunktion bzw. Herzinsuffizienz gibt es nur wenige Daten aus kontrollierten Studien, so dass die Therapie sich momentan noch vorwiegend auf pathophysiologische Überlegungen stützt. Dabei muss man sich an ein paar wichtige pathophysiologische Grundsätze erinnern. Die LV-Relaxation ist kalziumabhängig. Mechanische Faktoren wie Druck und Volumenbelastung, Herzfrequenz und Rhythmus (die Vorhofkontraktion wird für die LV-Füllung zunehmend wichtiger bei Verschlechterung der diastolischen Funktion), (Dys-)Synchronizität, Zustand des Perikards und neuro-hormonale Parameter sind weitere wichtige Faktoren, die die LV-Relaxation und -Füllung beeinflussen. Entsprechend sollte die Therapie Druck und Volumenbelastung, Herzfrequenz und Rhythmus bzw. atrio-ventrikuläre Kopplung günstig beeinflussen. Der Blutdruck muss dabei auch optimal eingestellt werden. Bei der Medikamentenwahl sollten primär

Medikamente gewählt werden, die auch eine bestehende LVH günstig beeinflussen. Diesbezüglich sind die AT-II-Antagonisten, die Kalziumantagonisten und die ACE-Hemmer besser als andere Antihypertensiva [17]. Die positive Wirkung von ACE-Hemmern und AT-II-Antagonisten beruht, nebst dem blutdrucksenkenden Effekt, einerseits auf der Regression der LVH und andererseits auf der Abnahme der Myokardsteifigkeit [18]. Studien mit AT-II-Antagonisten zeigten, dass diese Medikamentenklasse einen möglichen präventiven Effekt auf das Auftreten von Vorhofflimmern und zerebrovasculären Ereignissen haben [19]. Gewisse ACE-Hemmer haben möglicherweise auch einen günstigen Effekt auf die Myokardfibrose. In diesem Zusammenhang stehen gute Resultate mit Aldosteron-Antagonisten zur Verfügung [20, 21]. Thiazid und Schleifendiuretika sind für eine effiziente Blutdrucksenkung wertvoll in der Kombination mit den Hemmern des RAAS. Sie sind absolut indiziert bei gestauten hypervolämischen Patienten. Bei eingeschränkter Nierenfunktion mit Kreatininwerten von über 150 µmol/l (als Faustregel) sind Thiazide ungenügend wirksam und Schleifendiuretika müssen eingesetzt werden. Die Kalziumantagonisten, speziell Verapamil, haben eine lusitrope Wirkung, die direkt die Relaxation der Myokardfasern verbessert. Wie die Betablocker haben Diltiazem und Verapamil einen weiteren positiven Effekt auf die LV-Füllung bei Patienten, die höhere Herzfrequenzen aufweisen. Dank dem negativen chronotropen Effekt werden die Füllungsphase des Ventrikels und die Myokardperfusionszeit verlängert.

**Abbildung 3**

Gradierung der diastolischen Dysfunktion anhand dreier Doppler-Parameter: des Mitraleinflussmusters, des Gewebemusters am Mitralannulus und des Lungenvenenmusters.

**Korrespondenz:**

Prof. Dr. med. Yves Allemann, FESC  
Klinik und Poliklinik für Kardiologie  
Inselspital  
CH-3010 Bern  
[yves.allemann@insel.ch](mailto:yves.allemann@insel.ch)

**Ausgewählte Referenzen**

- Pewsner D, et al. Accuracy of electrocardiography in diagnosis of left ventricular hypertrophy in arterial hypertension: systematic review. *BMJ*. 2007;335(7622):711.
- Salles G, et al. Importance of the electrocardiographic strain pattern in patients with resistant hypertension. *Hypertension*. 2006;48(3):437–42.

- Cuspidi C, Negri F, Zanchetti A. Angiotensin II receptor blockers and cardiovascular protection: focus on left ventricular hypertrophy regression and atrial fibrillation prevention. *Vasc Health Risk Manag*. 2008;4(1):67–73.
- Die vollständige nummerierte Literaturliste finden Sie unter [www.medicalforum.ch](http://www.medicalforum.ch).

## Literatur zu 66-09

- 1 Aurigemma GP, Gaasch WH. Clinical practice. Diastolic heart failure. *N Engl J Med.* 2004;351(11):1097–105.
- 2 Zile MR, Brutsaert DL. New concepts in diastolic dysfunction and diastolic heart failure: Part I: diagnosis, prognosis, and measurements of diastolic function. *Circulation.* 2002;105(11):1387–93.
- 3 Mottram PM, Marwick TH. Assessment of diastolic function: what the general cardiologist needs to know. *Heart.* 2005;91(5):681–95.
- 4 Daniels SD, Meyer RA, Loggie JM. Determinants of cardiac involvement in children and adolescents with essential hypertension. *Circulation.* 1990;82(4):1243–8.
- 5 Schnall PL, et al. The relationship between “job strain”, workplace diastolic blood pressure, and left ventricular mass index. Results of a case-control study. *JAMA.* 1990;263(14):1929–35.
- 6 Mazzolai L, et al. Blood pressure-independent cardiac hypertrophy induced by locally activated renin-angiotensin system. *Hypertension.* 1998;31(6):1324–30.
- 7 Mueller C, et al. The integration of BNP and NT-proBNP into clinical medicine. *Swiss Med Wkly.* 2007;137(1-2):4–12.
- 8 Lainchbury JG, et al. Brain natriuretic peptide and n-terminal brain natriuretic peptide in the diagnosis of heart failure in patients with acute shortness of breath. *J Am Coll Cardiol.* 2003;42(4):728–35.
- 9 Levey AS, et al. A more accurate method to estimate glomerular filtration rate from serum creatinine: a new prediction equation. Modification of Diet in Renal Disease Study Group. *Ann Intern Med.* 1999;130(6):461–70.
- 10 Pewsner D, et al. Accuracy of electrocardiography in diagnosis of left ventricular hypertrophy in arterial hypertension: systematic review. *BMJ.* 2007;335(7622):711.
- 11 Schillaci G, et al. Improved electrocardiographic diagnosis of left ventricular hypertrophy. *Am J Cardiol.* 1994;74(7):714–9.
- 12 Norman JE Jr, Levy D. Adjustment of ECG left ventricular hypertrophy criteria for body mass index and age improves classification accuracy. The effects of hypertension and obesity. *J Electrocardiol.* 1996;29(Suppl):241–7.
- 13 Gertsch M, Theler A, Foglia E. Electrocardiographic detection of left ventricular hypertrophy in the presence of left anterior fascicular block. *Am J Cardiol.* 1988;61(13):1098–101.
- 14 Salles G, et al. Importance of the electrocardiographic strain pattern in patients with resistant hypertension. *Hypertension.* 2006;48(3):437–42.
- 15 Abhayaratna WP, et al. Left atrial size: physiologic determinants and clinical applications. *J Am Coll Cardiol.* 2006;47(12):2357–63.
- 16 Norton GR, et al. Heart failure in pressure overload hypertrophy. The relative roles of ventricular remodeling and myocardial dysfunction. *J Am Coll Cardiol.* 2002;39(4): 664–71.
- 17 Klingbeil AU, et al. A meta-analysis of the effects of treatment on left ventricular mass in essential hypertension. *Am J Med.* 2003;115(1):41–6.
- 18 Cuspidi C, Negri F, Zanchetti A. Angiotensin II receptor blockers and cardiovascular protection: focus on left ventricular hypertrophy regression and atrial fibrillation prevention. *Vasc Health Risk Manag.* 2008;4(1):67–73.
- 19 Wachtell K, et al. Angiotensin II receptor blockade reduces new-onset atrial fibrillation and subsequent stroke compared to atenolol: the Losartan Intervention For End Point Reduction in Hypertension (LIFE) study. *J Am Coll Cardiol.* 2005;45(5):712–9.
- 20 Pitt B, et al. The effect of spironolactone on morbidity and mortality in patients with severe heart failure. Randomized Aldactone Evaluation Study Investigators. *N Engl J Med.* 1999;341(10):709–17.
- 21 Pitt B, et al. Effects of eplerenone, enalapril, and eplerenone/enalapril in patients with essential hypertension and left ventricular hypertrophy: the 4E-left ventricular hypertrophy study. *Circulation.* 2003;108(15):1831–8.