


Neuroradiologie: Aneurysmen der Hirnarterien – das Blutungsrisiko berechnen

Zsolt Kulcsár, Isabel Wanke, Daniel A. Rufenacht

Neuroradiologie, Neurozentrum, Hirslanden Klinik, Zürich

«Sie haben ein Aneurysma einer Hirnarterie – es könnte bluten ...» – oder auch nicht. Die Qualität der heutigen medizinischen Bildgebung erlaubt ein zunehmend müheloses Erkennen krankhafter Gefässwunderweiterungen der Hirnarterien. Falls eine solche Erweiterung besteht, wird die Diagnose eines Hirnaneurysmas gestellt, was die Betroffenen, ihre Angehörigen wie auch die Ärzte alarmiert. Wieso? Weil die krankhafte Arterien-erweiterung immer mit einer Gefässwandveränderung einhergeht und meist aus biologischen Prozessen resultiert, die zu einer Schwäche der Gefässwand geführt haben.

Je höher der Druck, umso gefährlicher

Eine solche Gefässwandschwäche der Hirnarterie degeneriert unter Umständen so stark, dass sie einreissen und zu einer Blutung führen kann (Abb. 1 ). Eine Aneurysmaruptur wird vom Betroffenen als meist schlagartig einsetzende, extrem starke Kopfschmerzen wahrgenommen. Die Blutung ist in der Regel nur kurz, verursacht aber dennoch einen raschen Druckanstieg im Schädel, was die Kopfschmerzen und auch den oft gleichzeitig einhergehenden Bewusstseinsverlust erklärt. In den meisten Fällen ist sie auf die Hirnoberfläche beschränkt, was innerhalb von wenigen Tagen zu einer mehr oder weniger stark ausgeprägten Verkrampfung der Hirnarterien führen kann. Tritt ein

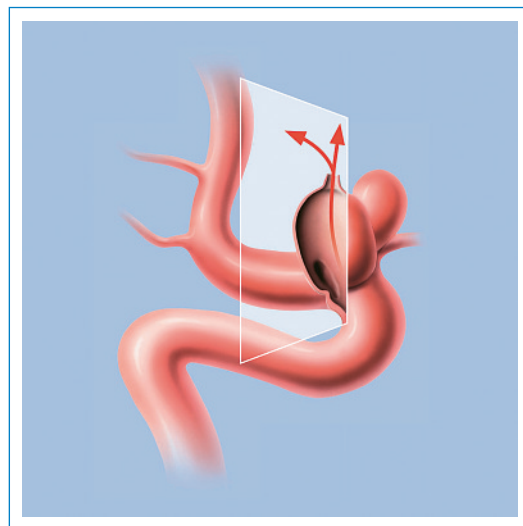


Abbildung 1
Die Gefahr der Aneurysmablutung.

solcher Vasospasmus ein, besteht ein zusätzliches Risiko für das Auftreten von Schlaganfällen, da die Blutversorgung des Hirns nicht mehr ausreichend gewährleistet ist. Bei einer schwachen Blutung und bei rascher medikamentöser Behandlung ist die Prognose einer vollständigen Heilung gut. Falls die Blutung sehr stark war, kann sie ins Hirngewebe oder in die Hirnhöhlen eindringen. Dadurch werden die Aussichten auf eine Genesung deutlich schlechter, da mehr Hirngewebe geschädigt oder durch eine Zirkulationsstörung der Hirnflüssigkeit ein Hydrozephalus resultieren kann. Eine Blutung führt bei zirka einem Drittel der Betroffenen zum Tode, und auch unter optimalen Behandlungsbedingungen eines akuten Hirnschlags mit Blutung verbleiben in einem weiteren Drittel einschränkende Konsequenzen für das alltägliche Leben infolge einer mehr oder weniger bleibenden Hirnschädigung. Nur etwa ein Drittel schafft es nach einer meist schwierigen Leidenszeit wieder zurück in ein normales Leben.

Dem Blutfluss auf der Spur

Der Wechselwirkung von Fluss und Flussbett ähnlich, bestehen gegenseitige Beeinflussungen zwischen Blutfluss und Gefässwand. Die Geheimnisse dieser komplexen Wechselwirkung sind heute zum Teil bekannt. In Analogie zu den im Rahmen der Arterioskleroseforschung gemachten Erkenntnissen ist die Wechselwirkung zwischen Blutfluss und Gefässwand von ursächlicher Bedeutung. Die Energie des Blutflusses lässt sich in Druckkräfte der Blutflüssigkeit und in Reibungskräfte zwischen dem zirkulierenden Blut und der Gefässwand einteilen. Obschon die Reibungskräfte im Vergleich zu den Druckkräften um ein Vielfaches kleiner sind, haben sie auf die Biologie der Gefässwand einen grösseren Einfluss als die Druckkräfte. Im Gegensatz dazu sind die Druckkräfte wesentlich am Vorgang der Aneurysmaexpansion respektiv der Aneurysmaruptur beteiligt. Es ist dies ein Beispiel dafür, wie das Verständnis der Wechselwirkung von Energie auf Biologie von Bedeutung ist. Die aktuelle Forschung zeigt, dass die Entwicklung der Aneurysmen vorwiegend blutflussabhängig erfolgt, etwa wie auch ein Fluss sein Flussbett so bearbeitet, dass bei erhöhtem Durchfluss eine Beschädigung an Schwachstellen des Flussbettes erfolgen kann. Bei Aneurysmen ist die Einschätzung der Wandqualität, also die Beurteilung des Blutungsrisikos, indirekt über Blutfluss-Analysen möglich. Hierzu sind Computersimulationen er-

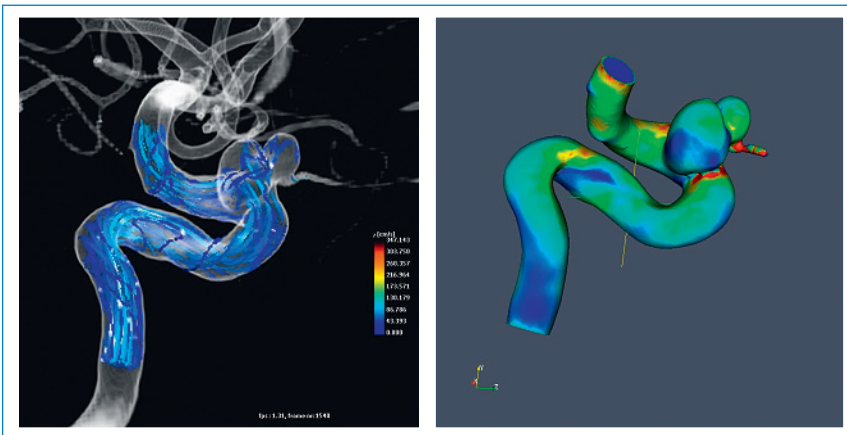



Abbildung 2
3-D-Rekonstruktion des Gefässlumens und Simulation des Blutflusses und der Reibungskräfte.


forderlich. Diese Möglichkeit eröffnet sich zunehmend für all diejenigen Patienten, bei welchen die Diagnose eines Hirnarterienaneurysmas als Zufallsbefund der Schnittbildgebung gestellt wurde. Einmal wahrgenommen, kann mit Leichtigkeit ein «digitaler Klon» des betroffenen Gefässabschnitts mittels CT-Angiographie, MR-Angiographie oder mit noch höherer Präzision mittels digitaler Subtraktions-Angiographie erstellt werden. Nach entsprechender Bearbeitung der 3-D-Information und Segmentation der betroffenen Gefässabschnitte lassen hierzu speziell entwickelte Methoden der Informatik eine Analyse zur Risikoabschätzung zu.

Die Gefahr einer Aneurysmablutung

Wie eingangs erwähnt, werden asymptomatische Hirnarterienaneurysmen dank der modernen Bildgebung immer häufiger zufällig entdeckt. Es gilt nun, diesen Patienten ihr Blutungsrisiko möglichst zuverlässig vorauszusagen und dieses Risiko gegen das potentielle Behandlungsrisiko

abzuwägen. Neue gefässdarstellende Methoden erlauben es, Hirnaneurysmen bis ins kleinste Detail auf Zehntelmillimeter genau auszumessen und dreidimensional darzustellen. Mit speziell entwickelten Computersimulationsmethoden lassen sich detaillierte Blutflusswerte mit grosser zeitlicher und räumlicher Auflösung berechnen (Abb. 2 ) . Diese Messungen sind zwar noch sehr aufwendig, doch für einige Patienten angezeigt, um das Risiko einer Spontanblutung bestmöglich abschätzen zu können. Es ist dies ein Beispiel des Nutzens der virtuellen Welt im Interesse der Patientenrealität.

Mikro-Implantate zur Heilung der Gefässwand

In vielen Fällen ist eine präventive Therapie des Aneurysmas angezeigt. Patienten mit asymptomatischen Aneurysmen müssen beraten und, falls nötig, minimalinvasiv mittels endovaskulärer Methoden behandelt werden. Diese Therapie beinhaltet neben der Einbringung von Platinspiralen in das Aneurysma auch zunehmend die Anwendung spezieller Mikrostents zur Behandlung des krankhaften arteriellen Gefässabschnitts. Diese Behandlung wird über feine Katheter unter Punktion der Leistenarterie durchgeführt. Durch Einbringen eines Stents erreicht man eine Korrektur des Blutflusses (Abb. 3 ) und erhofft konsekutiv eine schrittweise Abheilung der krankhaften Gefässabschnitte. Da die aktuellen blutflusskorrigierenden Endoprothesen noch mit dem Risiko nicht erwünschter Thromboseneigung im Gefässlumen behaftet sind, ist die Einnahme von Plättchenhemmern imperativ. Die Behandlung eines asymptomatischen Aneurysmas ist mit einem kurzen Krankenhausaufenthalt verbunden. Wichtig sind in jedem Fall eine umfassende individuelle Beratung und eine sorgfältige Abwägung des Risikos einer Spontanblutung gegen das Risiko und den Nutzen des minimalinvasiven Eingriffs.

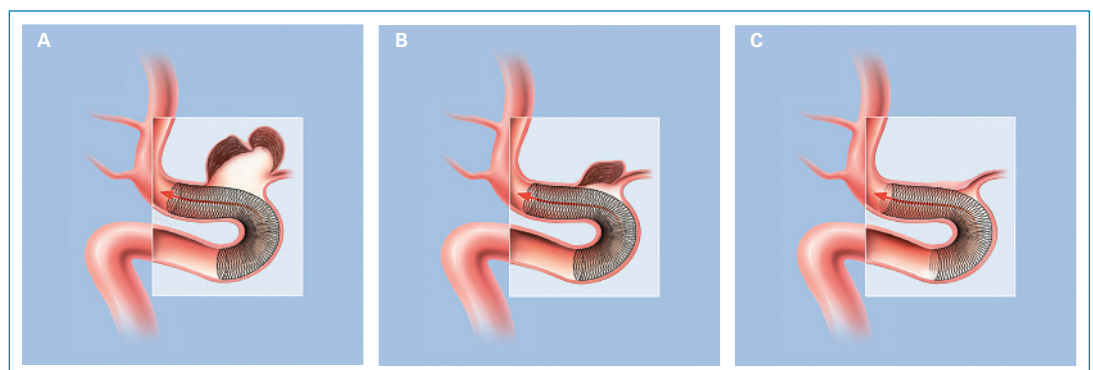


Abbildung 3
Die Aneurysmathherapie mittels blutflusskorrigierender Endoprothesen:
A) Nach Einbringung des Stents Reduktion des Blutflusses im Aneurysma. Schrittweise Gerinnung im Lumen des Aneurysmas.
B) Bereits stark zurückentwickeltes Aneurysma nach kompletter Thrombosierung.
C) Vollständig zurückgebildetes Aneurysma mit Abheilung des krankhaften Gefässabschnitts.

Korrespondenz:
Prof. D. A. Rufenacht
Diagnost. und intervent.
Neuroradiologie
Neurozentrum
Klinik Hirslanden
Witellikerstr. 40
CH-8032 Zürich
daniel.rufenacht@hirslanden.ch