

Solide Raumforderung im vorderen Mediastinum

Robert W. Bettschart^a, Wolfgang Bertschmann^b, Chris T. Bolliger^c

^a Lungenpraxis, Lungen Zentrum Hirslanden Klinik Aarau, ^b Herz- und Thoraxchirurgie, Lungen Zentrum Hirslanden Klinik Aarau,

^c Lung unit, Tygerberg Hospital, University of Stellenbosch, Kapstadt, Südafrika

Summary

A solid tumour in the anterior mediastinum

A 71-year-old asthmatic presented with increasing shortness of breath, which was attributed to an acute asthma exacerbation and responded rapidly and completely to appropriate treatment. Chest x-ray revealed a left parahilar mass which was new compared to a film taken 2 years previously. Subsequent CT scan of the chest showed the mass to be a tumour measuring 7.8 × 5.6 cm, situated in the anterior mediastinum between the aortic arch and the pulmonary artery. Its density was reported to be that of a solid mass (mean density –2 Hounsfield units). Transthoracic ultrasound revealed the surprise finding of a cystic lesion, and transthoracic fine needle aspiration revealed clear acellular liquid. The lesion was removed surgically and histopathology established the diagnosis of a benign thymic cyst. Such cysts are rare; computed tomography may be misleading as a diagnostic tool, whereas ultrasound is more accurate in documenting the cystic nature of the process. Surgical excision is the treatment of choice to preclude malignant transformation. It also serves to avoid secondary complications due to compression of surrounding structures by further cystic growth.

Fallschilderung

Ein 71-jähriger Patient wurde vom Hausarzt wegen einer Exazerbation eines seit Jahren bekannten Asthma bronchiale behandelt. Das im Rahmen der Untersuchung angefertigte Thoraxröntgenbild (Abb. 1) zeigte eine im Vergleich zur zwei Jahre alten Voruntersuchung neu aufgetretene Raumforderung parahilär links. In der veranlassten CT-Untersuchung des Thorax konnte eine 7,8 × 5,6 cm messende homogene Masse im vorderen Mediastinum, zwischen dem Arcus aortae und dem Truncus pulmonalis liegend, nachgewiesen werden; deren mittlere Dichte von zwei Hounsfield-Einheiten entsprach derjenigen einer soliden Raumforderung (Abb. 2). Der Patient wurde uns zur weiteren Abklärung zugewiesen. Die transthorakale Sonographie zeigte überraschenderweise in Diskrepanz zum CT-Befund eine zystische Raumforderung von den oben erwähnten Ausmassen mit zentral flüssigen Anteilen (Abb. 3). Eine sonographisch gesteuerte transthorakale Feinnadelaspiration förderte klare Flüssigkeit ohne nachweisbare Zellen oder Mikroorganismen. Weder direktmikroskopisch noch im Serum (PCR) fanden sich Hinweise auf eine Echinokokkuszyste. Der Patient wurde den Thoraxchirurgen vorgestellt und die Raumforderung, mit diagnostischer und therapeutischer Indikation, mittels Sternotomie chirurgisch entfernt. Intraoperativ reichte der Befund proximal bis zum

fettig degenerierten Thymusrest (Abb. 4). Die 94 Gramm schwere Zyste von 8 × 7,5 × 3 cm bestand aus einer dünnen fibrösen Wand und enthielt klare Flüssigkeit. Mikroskopisch bestand die Wand aus einem ein- oder doppelagigen, kubischen Epithel, umgeben von einer kollagenreichen Kapsel unterschiedlicher Dicke und Fettgewebe (Abb. 5). Darin konnten die typischen sogenannten Hassall-Körperchen gefunden werden. Glücklicherweise zeigten sich keine Hinweise für eine maligne Transformation. Somit konnte die Diagnose einer Thymuszyste gestellt werden.

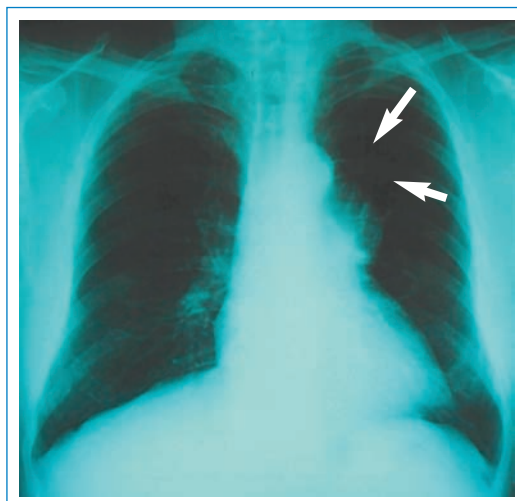


Abbildung 1

Thoraxröntgenbild mit neuer Raumforderung parahilär links (→).

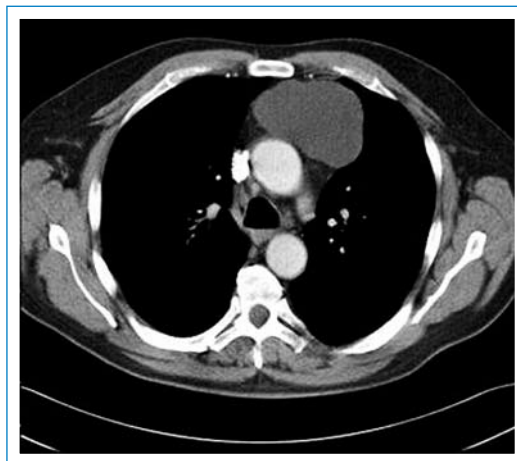


Abbildung 2

Computertomographie-Schnitt mit solidem Tumor (mittlere Dichte: 2 HU) im vorderem Mediastinum.

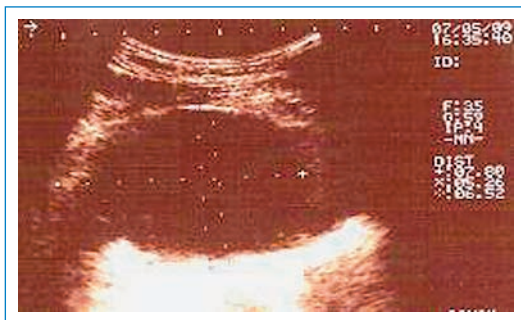


Abbildung 3
Transthorakale Sonografie mit Nachweis einer zystischer Formation (8,5 x 6 cm) parasternal links.

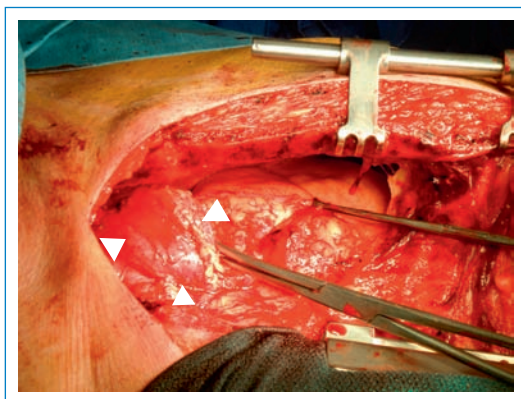


Abbildung 4
Operationssitus – Sternumlängsspaltung: zystische Struktur mit angrenzendem Fettgewebe (▶).

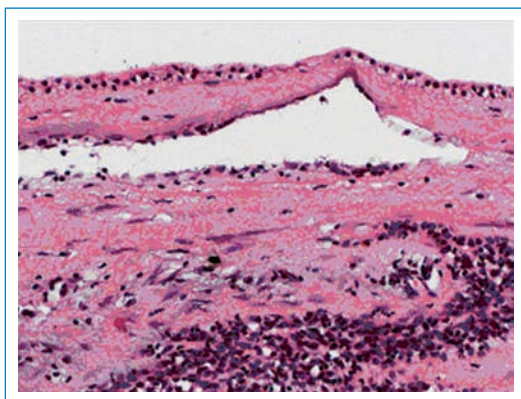


Abbildung 5
Histologischer Schnitt (HE-Färbung 20x): Zystenwand mit Zystenepithel und Sekundärzyste.

Nur rund 3% aller Raumforderungen im vorderen Mediastinum sind Thymuszysten [1]. Diese können sowohl angeboren wie sekundär erworben sein. Letztere treten im Rahmen einer Entzündung (sogenannte «entzündliche Thymuszysten») oder in Begleitung anderer Neoplasien (M. Hodgkin – Seminome – Thymuskarzinome) auf [2]. Angeborene Thymuszysten werden als Residuen des Ductus thymopharyngealis betrachtet und können überall entlang dessen embryologischen Verlaufs, vom Hals bis ins vordere Mediastinum, gefunden werden [1]. Die Entstehung «entzündlicher» Thymuszysten ist weniger klar. Ungefähr 50% aller angeborenen Thymuszysten werden zufällig in den ersten zwei Lebensdekaden entdeckt, entzündliche Zysten werden oft bei asymptomatischen erwachsenen Patienten gefunden [2].

Thymuszysten im Rahmen von Neoplasien sind häufiger symptomatisch. Angeborene Zysten sind meist rundlich, im Durchmesser rund 6 cm, ein- oder mehrlappig mit dünnen Zystenwänden und ohne entzündliche Veränderungen. Erworbene Zysten sind meist mehrlappig und von einer Grösse zwischen 3 und 17 cm [2]. Weil entzündliche Thymuszysten gleiche Merkmale wie zystische Thymusneoplasien haben können, ist histopathologisch eine sorgfältige Untersuchung der Zystenwand erforderlich um eine Neoplasie auszuschliessen [2].

In der radiologischen Bildgebung präsentieren sich Thymuszysten als gut umschriebene Massen im vorderen Mediastinum. In der Computertomographie ist eine homogene Masse mit geringen Dichtewerten umgeben von einer Kapsel hinweisend auf eine Thymuszyste. Gelegentlich lassen sich auch Septen und lineare Wandverkalkungen darstellen [3]. Zystische Thymome stellen sich hingegen oft als inhomogene solide Massen dar. Die Darstellung von Thymuszysten im CT kann jedoch atypisch sein, und diese können als solide Raumforderungen fehlgedeutet werden [4, 5]. Bei erworbenen Zysten können Rezidive auftreten.

Verdankungen

- Herrn Dr. med. M. Bino, Institut für Radiologie, Hirslanden Klinik Aarau: Für das zur Verfügung stellen und kommentieren der radiologischen Befunde
- Herrn Dr. med. W. Oehlinger, Institut für histologische und zytologische Diagnostik PD Dr. med. S. Hailemariam, Aarau: Für die Bereitstellung und Dokumentation des histologischen Bildmaterials.

Literatur

- 1 Davis RD Jr, Oldham HN Jr, Sabiston DC Jr. Primary cysts and neoplasms of the mediastinum: recent changes in clinical presentation, methods of diagnosis, management, and results. *Ann Thorac Surg.* 1987;44(3):229–37.
- 2 Suster S., Rosai J. Multilocular thymic cyst: an acquired reactive process. Study of 18 cases. *Am J Surg Pathol.* 1991; 15(4):388–98.
- 3 Rastegar H, Arger P, Harken AH. Evaluation and therapy of mediastinal thymic cyst. *Am Surg.* 1980;46(4):236–8.
- 4 Sirivella S, Gielchinsky I, Parsonnet V. Mediastinal thymic cysts: a report of three cases. *J Thorac Cardiovasc Surg.* 1995; 110(6):1771–2.
- 5 Greipp PR, Gau GT, Dockerty MB, Westbrook P, Pluth JR. Thymic cyst presenting as an acute mediastinal mass. *Chest.* 1973;64(1):125–8.

Korrespondenz

Dr. Robert W. Bettschart
Lungenpraxis Aarau
Lungen Zentrum
Hirslanden Klinik
Schanzweg 7
CH-5000 Aarau
robert.bettschart@hin.ch