

Kopfschmerz und Erblindung. Teil 2

Daniel Eschle^a, Gregor Jaggi^b, Hanspeter E. Killer^b

^a RehaClinic Zurzach und ^b Augenklinik des Kantonsspitals Aarau



Quintessenz

- Einige seltenere Formen von Kopf- und Gesichtsschmerzen können mit Erblindung einhergehen. Dazu zählen die idiopathische intrakranielle Hypertension (IIH), die Riesenzellerarteriitis (RZA) und der akute Glaukomanfall.
- Die IIH wurde im ersten Teil dieser Übersichtsarbeit näher vorgestellt.
- Die RZA befällt über 50jährige Personen, vorwiegend Frauen nordeuropäischer Abstammung. Ausser Kopfweh und einer u.U. assoziierten Polymyalgia rheumatica kann es zu okulozerebralen Ischämien auf vaskulitischer Grundlage kommen. Typischerweise ist die Blutsenkungsgeschwindigkeit deutlich erhöht. Die RZA spricht normalerweise gut auf hochdosierte Steroide an.
- Der akute Glaukomanfall gehört zur Differentialdiagnose eines schmerzhaft geröteten Auges. Konjunktivale Injektion und ein akuter Augen-/Kopfschmerz mit reduziertem Visus treten infolge eines akuten – meist einseitigen – Anstiegs des Augeninnendruckes auf. Risikofaktoren sind höheres Alter, Hyperopie (Weitsichtigkeit) und Medikamente mit anticholinergen Nebenwirkungen. Es sollte umgehend – unter Regie eines Augenarztes – eine Therapie mit Miotika sowie eine Augeninnendrucksenkung mit Acetazolamid eingeleitet werden.

Summary

Headache and visual loss. Part 2

- *Some of the rarer headache syndromes and forms of facial pain are associated with a substantial risk of visual loss. They include idiopathic intracranial hypertension (IIH), giant cell arteritis (GCA), and acute forms of glaucoma.*
- *IIH was discussed in the first part of this review.*
- *GCA is found in persons aged over 50, usually women of Northern European descent. Apart from headache and possible polymyalgia rheumatica, the main concern is ocular and cerebral ischaemia due to vasculitis. A typical feature is marked elevation of the erythrocyte sedimentation rate. GCA responds well to high dose corticosteroid treatment.*
- *Acute glaucoma should be considered in the differential diagnosis of the “red eye” syndrome. Venous congestion and acute eye pain with impairment of vision are caused by an acute – usually unilateral – rise in intraocular pressure. Older age, hyperopia (farsightedness) and medication with anticholinergic side effects are the main risk factors. Treatment – directed by an ophthalmologist – with miotic eye drops and reduction of intraocular pressure with acetazolamide should be started immediately.*

Einleitung

Kopfschmerzen sind ein häufiges Symptom in der hausärztlichen Sprechstunde, aber die meisten Kopfwehformen sind – entgegen der weit verbreiteten Vorstellung bei Patienten und Patientinnen – kein Gesundheitsrisiko. Einige seltenere Formen von Kopf- und Gesichtsschmerzen können mit Erblindung einhergehen. Dazu zählen die idiopathische intrakranielle Hypertension (IIH), die Riesenzellerarteriitis (RZA) und der akute Glaukomanfall.

Die IIH präsentiert sich als schleichend beginnendes Kopfweh bei übergewichtigen Frauen im gebärfähigen Alter. Zudem kommt es zu Visusstörungen (Stauungspapillen) infolge eines erhöhten Hirndrucks, wobei sich kein Hirntumor, Hydrozephalus und auch keine Hirnvenenthrombose nachweisen lassen. Neben der Gewichtsreduktion ist eine diuretische Therapie mit Acetazolamid (Diamox®) die wichtigste konservative Behandlungsoption. Ausser der idiopathischen Form der intrakraniellen Hypertension gibt es sekundäre Formen infolge einer zerebralen Sinusvenenthrombose oder durch Medikamente wie Mincyclin oder Retinoide; für weitere Details verweisen wir auf den ersten Teil dieser Übersichtsarbeit.

Die Riesenzellerarteriitis (RZA) oder Arteriitis cranialis (AC)

Beschreibung des Krankheitsbildes

Die Erstmanifestation von schleichend beginnenden Kopfschmerzen bei über 50jährigen sollte, falls kognitive oder fokale neurologische Ausfälle fehlen, an die Möglichkeit einer Arteriitis cranialis (AC) denken lassen¹. Da man dabei oft verhärtete und druckdolente Temporalarterien findet,

¹ Kopfschmerzen mit einer kurzen Anamnese (<1 Monat), akuter Beginn, Auftreten bei anhin kopfwehfreien Personen (v.a. über 50jährig) oder komplett andere Semiologie als bisheriges Kopfweh sowie kognitive oder fokale neurologische Ausfälle wären Indikationen zur zerebralen Bildgebung. Auch Gesichtsneuralgien benötigen meistens eine geeignete Bildgebung zum Ausschluss symptomatischer Formen.

wird das Krankheitsbild auch als Arteriitis *temporalis* bezeichnet, obwohl noch andere supra-aortale und auch aortale Gefässabschnitte von dieser Autoimmunvaskulitis befallen sein können. Aufgrund des charakteristischen Biopsiebefundes wird auch der Name Riesenzellarteriitis (RZA) synonym verwendet, obwohl dies streng genommen ein Oberbegriff ist und auch die Takayasu-Arteriitis dazu zählt. Letztere befällt v.a. junge Frauen, und es sind andere Gefässterritorien betroffen [1]. Die AC ist die häufigste Vaskulitis mit einer Inzidenz von rund 20/100 000 pro Jahr in der Risikopopulation von über 50jährigen Frauen nordeuropäischer Abstammung [2]. Nebst dem diagnostischen Goldstandard – dem Nachweis typischer Veränderungen in der Temporalarterienbiopsie – können eine Reihe weiterer Symptome und Zusatzuntersuchungen die Diagnose stützen. Nicht wenige Patienten berichten über eine Claudicatio der Kaumuskulatur, Kopfhautempfindlichkeit, ein allgemeines Krankheitsgefühl, Gewichtsverlust, Fieber und/oder Morgensteifigkeit sowie Schmerzen im Schulter- und Beckengürtel («Polymyalgia rheumatica»). Laboruntersuchungen zeigen erhöhte Entzündungsparameter mit u.a. einer Blutsenkungsgeschwindigkeit (BSG) über 50 mm/h oder eine leichte Anämie, eine Thrombozytose und leicht erhöhte Leberwerte. Mittels geeigneter Bildgebung kann man z.B. peritendinitische Ergüsse um die Bicepssehne oder nicht-atherosklerotische Gefässwandverdickungen mit einem sogenannten Halo in der Sonographie finden [3]. Dieser entspricht einer hypoechogenen Zone um das Lumen als Zeichen einer Vaskulitis (von gr. *halôs*, Hof) [4]. Charakteristische Antikörper, wie sie bei anderen Autoimmunopathien nachweisbar sind, fehlen. Unbehandelt kann es neben Kopfweh, konstitutionellen Symptomen und Gliederschmerzen zu deletären neurologischen und ophthalmologischen Komplikationen kommen. Gefürchtet ist die plötzliche Erblindung infolge einer nichtatherosklerotischen Ischämie des Auges, aber auch Hirninfarkte sind beschrieben worden (vorwiegend in der posterioren Zirkulation). Dabei kann nicht genug betont werden, dass die «Vorboten» solcher Ereignisse, z.B. in Form einer Amaurosis fugax², umgehend abgeklärt werden sollten. Daneben kommt es immer wieder zu Hirnnervenausfällen.

Differentialdiagnostische und pathophysiologische Überlegungen

Beim klassischen Krankheitsbild der Arteriitis cranialis (AC) mit Kopfweh und auffälligen Temporalarterien in Kombination mit einer erhöhten

BSG kommt praktisch keine alternative Diagnose in Frage. Die okulozerebralen Ischämien beruhen auf einer entzündlichen Gefässwandverdickung und somit Lumeneinengung, die möglicherweise durch die Thrombozytose akzentuiert wird. Die konstitutionellen und myalgischen Symptome sind Folge einer systemischen Entzündungsreaktion mit Freisetzung verschiedener Zytokine. Eine eigentliche Erkrankung der Muskulatur im Sinne einer Myositis oder Vaskulitis kann jedoch nicht nachgewiesen werden. Allerdings treten entzündliche Veränderungen in anderen Geweben auf, einerseits in Form von Bursitiden oder Sehenscheidenentzündungen, andererseits in Form der bereits erwähnten Vaskulitis, welche sich v.a. kopfnah abspielt. Wieso es bei einzelnen Patienten mehr zum Bild einer Polymyalgia rheumatica (PMR), einer AC oder beidem kommt, ist unbekannt [1]. Da die beobachteten Hirnnervenausfälle sich im Gegensatz zu den okulozerebralen Ischämien unter Therapie gut zurückbilden, ist möglicherweise noch in vielen Fällen eine aseptische Meningitis ursächlich beteiligt, wobei es keine systematischen Untersuchungen zu den Liquorbefunden bei der AC gibt (zudem ist eine «aseptische» Meningitis stets eine Ausschlussdiagnose) [5].

Steht eine PMR im Vordergrund, wird die Differentialdiagnose breiter: Es kommen nicht nur andere entzündlich-rheumatische Erkrankungen in Frage, sondern auch paraneoplastische Syndrome oder schleichende Infekte wie eine Endokarditis. Da die Therapie ausschliesslich mit Steroiden oder anderen Immunsuppressiva erfolgt, sind Blutkulturen in atypischen Fällen sicher pragmatisch. Aber auch ein Thoraxröntgenbild zur Suche postspezifischer Veränderungen oder ein Quantiferon-Test sind sinnvoll, um das Risiko einer Tuberkuloseaktivierung unter Therapie abzuschätzen.

Die Frage, ob eine Temporalarterienbiopsie wirklich notwendig ist oder nicht, wird immer wieder aufgeworfen und kontrovers diskutiert. Je typischer die klinische Konstellation für eine AC und je mehr stützende Befunde die Bildgebung zeigt, desto eher kann – nach Ansicht einiger Kliniker – auf eine Biopsie verzichtet werden. Vor einer Biopsie ist es meist ratsam, eine extra-/intrakranielle Duplexsonographie der hirnversorgenden Arterien zu veranlassen, um sicherzugehen, dass die Temporalarterie überhaupt biopsiert werden darf und nicht Teil einer wichtigen extra-intrakraniellen Kollaterale ist. Zeigt sich dabei ein Halo um das Lumen, darf nach neueren Empfehlungen auf eine Biopsie verzichtet werden. Der Halo ist typisch für eine Vaskulitis, jedoch nicht spezifisch für die RZA [6]. Die Biopsie ist auch für eine gewisse Zeit – bis zu einer Woche als Faustregel – nach Einleitung der Steroidtherapie noch diagnostisch verwertbar, so dass eine Therapieverzögerung angesichts der potentiellen Erblindungsgefahr nicht angebracht ist. Allerdings sind die

² Eine Amaurosis fugax entspricht einer transienten ischämischen Attacke (TIA). Dieses Krankheitsbild wurde im Schweizerischen Medizin-Forum 2006;6:479–84 beschrieben.

charakteristischen Veränderungen meist nicht homogen in den verschiedenen Gefäßabschnitten verteilt, so dass es auch zu einem «sampling error» mit negativer Biopsie kommen kann [2].

Therapiemöglichkeiten

Es muss früh, hochdosiert und lange mit Steroiden behandelt werden! Meist wird als Faustregel eine Anfangsdosis von 1 mg/kg/d Prednison empfohlen. Gewöhnlich kommt es dadurch innerhalb weniger Tage zu einer dramatischen und anhaltenden Symptomlinderung, was von vielen Klinikern als diagnosestützend gewertet wird. Da die Steroide vorwiegend auf Ebene der systemischen Entzündung («Zytokine») wirken und weniger den vaskulitischen Prozess beeinflussen, kann es trotzdem – zumindest anfangs – nach Therapieeinleitung zu okulozerebralen Ischämien kommen. Deshalb gibt es auch Empfehlungen, zuerst mit noch höheren Steroiddosierungen zu behandeln, z.B. 500 bis 1000 mg/d Methylprednisolon (Solumedrol®) i.v. über drei Tage mit anschliessend 1 mg/kg/d Prednison per os. Methylprednisolon ist auch als orales Präparat (Medrol®) erhältlich. Die Vorschläge bezüglich weiterer Reduktion der Steroiddosis sind sehr heterogen: Die Deutsche Gesellschaft für Neurologie empfiehlt beispielsweise eine Reduktion von 10 mg pro Woche bis zu einer Dosis von 20 mg Prednison pro Tag, anschliessend eine Reduktion um 1 bis 2,5 mg alle zwei bis vier Wochen (www.dgn.org). Abweichungen von diesem Schema sind angezeigt je nach Verlauf bezüglich CRP, BSG und Symptomen wie Kopfweh oder Gliederschmerzen. Steroidsparende Präparate wie Azathioprin oder Methotrexat werden in der Literatur immer wieder erwähnt, sind aber bezüglich Nutzen sehr unterschiedlich beurteilt worden. Hauptnachteil ist der verzögerte Wirkungseintritt und somit die schlechtere Steuerbarkeit gegenüber Steroiden. Aufgrund des Risikos ischämischer Ereignisse und der häufig assoziierten Thrombozytose ist die zusätzliche Gabe eines Aggregationshemmers sinnvoll [7]. Adjuvant zu jeder Steroidtherapie sollte eine Osteoporoseprophylaxe verschrieben werden. In der Regel darf nach etwa zwei Jahren mit einem selbstlimitierten Krankheitsverlauf gerechnet werden. Die Morbidität der Grunderkrankung wird in dieser Zeit durch die inhärenten Nebenwirkungen und die kumulative Dosis der Steroidtherapie stark mitgestaltet. Tabelle 1 fasst die Charakteristika der Arteriitis cranialis zusammen.

Der akute Glaukomanfall

Beschreibung des Krankheitsbildes


Der Patient mit einem akutem Glaukomanfall beklagt plötzlich auftretende (innerhalb weniger Minuten), meist einseitige orbito-frontale, eher dumpfe und druckartige Kopfschmerzen, welche lageunabhängig sind, sowie eine neblig-trübe

Tabelle 1. Charakteristika der Riesenzellerarteriitis oder Arteriitis cranialis.

Risikogruppe	über 50jährige Personen (Frauen häufiger als Männer), häufiger bei nord- als südeuropäischer Abstammung
Symptome	schleichend beginnendes Kopfweh und u.U. auch Gliederschmerzen; apoplektiforme Erblindung möglich
Befunde	Druckdolenz der Temporalarterien; Riesenzellerarteriitis in der Temporalarterienbiopsie; BSG über 50 mm/h
Differentialdiagnose	Gliederschmerzen bei anderer rheumatologischer Erkrankung; erhöhte Senkung bei Infekt oder Tumor
Therapie	langfristige Prednisontherapie mit initial 1 mg/kg/d sowie begleitende Gabe von Aspirin und Kalzium/D3

Visusreduktion der betroffenen Seite (sowohl in die Ferne wie in die Nähe, mit und ohne Brille). Auf Lidschluss oder befeuchtende Augentropfen kommt es zu *keiner* Symptomlinderung. Es findet sich meistens eine Rötung des betroffenen Auges, manchmal mit – auch im «Taschenlampen»-Untersuch – gut erkennbarer Hornhauttrübung (was die neblig-trübe Visusreduktion erklärt). Einige Patienten schildern farbige, unscharfe Ringe, welche eine punktförmige Lichtquelle umgeben, wenn mit dem betroffenen Auge gesehen wird. Spontanes Tränenlaufen (Epiphora) gehört nicht zu den Hauptsymptomen des Glaukomanfalles, wird aber immer wieder angegeben [8]. Initial besteht in der Regel kein vollständiger Visusverlust, Licht kann meist noch wahrgenommen werden. Nausea und Emesis sind eher selten, können aber bei entsprechend heftigen Schmerzen zum Symptomenkreis gezählt werden, gelegentlich wird dann die irrtümliche Diagnose einer Migräne gestellt [9].

Je nach Studienpopulation und -qualität findet man eine Inzidenz von etwa vier Fällen eines akuten Glaukomanfalls auf 100 000/Jahr, wobei die Zahlen um ein Mehrfaches höher sind mit zunehmenden Alter, weiblichem Geschlecht und chinesischer Abstammung [10]. Weitsichtigkeit (Hyperopie) und vorbestehende Glaukom-Erkrankungen sind Risikofaktoren, zudem können mydriatisierende Medikamente (z.B. Anticholinergika) das Risiko für einen Glaukomanfall bei entsprechender Prädisposition erhöhen [11]. Gerade bei Hyperopie (die Brillenkorrektur ist eine Zahl mit einem +) sind Glaukomanfälle auch bei jungen Erwachsenen möglich. Der Glaukomanfall ist typischerweise einseitig, kann aber auch beidseitig simultan auftreten. Glaukome und Glaukomanfälle im Kindes- und Jugendalter sind sehr selten und bilden eine spezielle Gruppe, die an dieser Stelle aus Platzgründen nicht genauer erörtert werden kann.

Die Untersuchung sollte v.a. eine grobe monokulare Visusprüfung (oft genügt das Abdecken eines Auges und die Frage «Sehen Sie auf einer Seite schlechter als sonst?»), eine Prüfung der Pupillomotorik im Seitenvergleich und eine Palpation beider Bulbi beinhalten. Diese Untersuchungen sind in jeder Grundversorgerpraxis problemlos durchführbar und können wichtige erste Hinweise geben. Wenn der monokulare Visus auf der Kopfschmerzseite reduziert ist (mit eigener Brille und auch nach Lidschlag unverändert), die Pupille eine etwas reduzierte Motorik und meist etwas Mydriase zeigt und das «rote» Auge in der Palpation im Seitenvergleich etwas härter zu sein scheint, hat man gute Chancen, dass der nun notfallmässig eingeschaltete Ophthalmologe auch tatsächlich einen erhöhten Augeninnendruck messen und behandeln wird (Abb. 1 )

Differentialdiagnostische und pathophysiologische Überlegungen

Der Pathomechanismus des akuten Glaukomanfalles besteht in einem plötzlichen Anstieg des intraokulären Druckes (IOD), Normbereich: 15 ± 6 mm Hg [12]. Meist liegt eine *Abflussbehinderung* des im Ziliarkörper gebildeten Kammerwassers vor. Verschiedene Mechanismen führen dabei zum stets selben Befund des Kammerwinkel-Verschlusses. Eine Erhöhung des Kammerwasser-Ablusswiderstands im Bereich Ziliarkörper/Linsenrückfläche (Ziliarblock) oder Pupillarsaum der Iris und der Linsenvorderfläche (Pupillarblock) führt zu einer Kammerwasser-Anschoppung und konsekutiv zu einer Anteriorisierung des Linsen-Iris-Diaphragmas, bis der Irisansatz den Kammerwinkel verschliesst [13]. Der erhöhte IOD, welcher als eher dumpfer Druckschmerz empfunden wird, erhöht einerseits den venösen Abflusswiderstand der äusseren Augenhüllen, was zur Rötung führt, und andererseits erniedrigt er die Entwässerungsleistung des Hornhautendothels, was zum Hornhautödem und somit zur neblig-trüben Visusreduktion und manchmal zum Phänomen der farbigen Ringe um Lichtquellen führt. Das Hornhautödem regeneriert sich in der Regel wenige Minuten bis Stunden nach Senkung des IOD vollständig. Steigt der IOD sehr stark an, kann es zu Gefässverschlüssen kommen, welche die Funktion der Retina irreversibel schädigen können (meist ab Werten über 40 mm Hg). Darin liegt die eigentliche Gefahr des akuten Glaukomanfalles.

Differentialdiagnostisch kommen folgende Probleme bei *schmerzhafter* Augenrötung in Frage: *Erosio* und *Ulcus corneae*. Typischerweise kann in der Anamnese meist ein Augentrauma, eine Fremdkörpereinwirkung, eine kürzliche Konjunktivitis oder das Tragen von Kontaktlinsen eruiert werden, und als wichtiger Unterschied zum Glaukomanfall liegt meist ein Blepharospasmus (zwanghafter Lidschluss) vor. Das Auge, das nicht zu öffnen ist, und auch jede schmerzhaftige Augen-

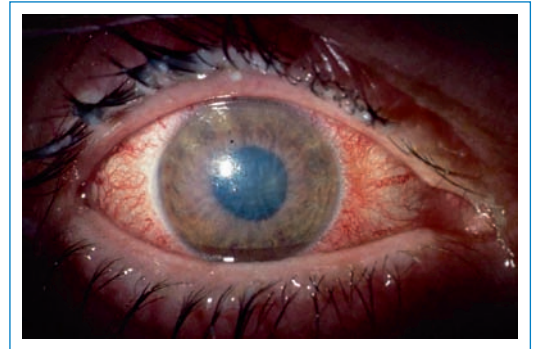

Abbildung 1

Auge bei akutem Glaukomanfall mit gemischter Injektion, Korneaödem und leicht entrundeter Pupille.

rötung bei *Kontaktlinsenträgern* sollten umgehend augenärztlich abgeklärt werden.

Bei der *Konjunktivitis* zeigt sich typischerweise eine Augenrötung, jedoch steht der Schmerz kaum im Vordergrund. Die meisten Konjunktivitiden sind viraler Genese, oft mit bakterieller Superinfektion. Sie zeigen praktisch ausschliesslich selbstlimitierend-benigne Verläufe von wenigen Tagen bis wenigen Wochen Dauer. Bei morgendlichen «Verklebungen» der Lider ist eine lokale Antibiotikatherapie ratsam, ansonsten kann eine Befeuchtung etwas Linderung verschaffen.

Beim *Cluster-Kopfschmerz* kommt es mit einer charakteristischen tages- und jahreszeitlichen Häufung (Cluster) zu äusserst intensiven, streng gleich- und einseitigen Kopfschmerzattacken im orbito-frontalen Bereich mit autonomen Symptomen wie einem Horner-Syndrom, Augentränen/-rötung und Rhinorrhoe. Zwischen den Kopfwehattacken, die rund 30 bis 60 Minuten dauern, sind die Patienten (mehrheitlich Männer) absolut beschwerdefrei. Durch das Augentränen kommt es zu einem leichten Schwommensehen, das sich meist durch Lidschlag deutlich bessert. Auch die restlichen ophthalmologischen Befunde wie das Fehlen einer Hornhauttrübung, normaler IOD und unauffälliger Fundus sowie die miotische Pupille unterscheiden den Cluster-Kopfschmerz vom akuten Glaukomanfall. Als Akuttherapie werden die hochdosierte Gabe von Sauerstoff sowie die subkutane Applikation von Sumatriptan empfohlen (www.dgn.org).

Therapiemöglichkeiten

Bei Verdacht auf einen akuten Glaukomanfall ist eine notfallmässige Zuweisung zum Ophthalmologen empfehlenswert, da bei stark erhöhtem IOD die retinale Perfusion gefährdet ist, was zu irreversiblen Schäden der Netzhaut führen kann und somit zur Erblindung des betroffenen Auges. Die sofortige «auf den Weg mitgeben»-Therapie mit 1×500 mg Acetazolamid (Diamox®) per os und die Applikation von IOD-senkenden Augentropfen wie z.B. Timolol (Timoptic®) ergibt im Falle einer falschen Verdachtsdiagnose sicherlich keine

relevanten Kollateralschäden und zeigt in den meisten Fällen bereits genügend Wirkung, so dass eventuell von einer stationären Therapie abgesehen werden kann [14]. Die in der Literatur beschriebene Anwendung von Miotika ist für den

Grundversorger eher nicht zu empfehlen. Theoretisch ist sie im Falle eines Kammerwinkelblockes zwar richtig, setzt aber eine korrekte Diagnose voraus, was nur in einer Untersuchung des Kammerwinkels – meist mittels Gonioskopie – an der Spaltlampe möglich ist. Zudem erschwert eine stark miotische Pupille die Fundoskopie, welche in der ophthalmologischen Untersuchung von grossem Nutzen sein kann.

In der Regel erwarten weder Patient noch Ophthalmologe, dass der Grundversorger bereits vor der notfallmässigen Zuweisung eine vollständige Therapie installiert hat. Daran denken ist jedoch wichtig: für den Patienten, weil es sich bei Kopfschmerz und rotem Auge um einen Glaukomanfall handeln könnte, und für den diensthabenden Ophthalmologen, weil nicht jedes rote Auge einem Glaukomanfall entspricht. Tabelle 2 fasst die typischen Charakteristika des Glaukomanfalls zusammen.

Wir danken Herrn Dr. med. Torsten Kallweit, Oberarzt an der RehaClinic Zurzach, sowie Frau Dr. med. Esther Juzi, Fachärztin für Innere Medizin und Rheumatologie in Wädenswil, für Kommentare und die kritische Durchsicht des Manuskripts.

Der erste Teil dieses Artikels erschien in Nummer 4/2008 des Forums.

Tabelle 2. Charakteristika des akuten Glaukomanfalls (akuter Winkelblock).

Risikogruppe	über 40jährige Personen mit Weit-sichtigkeit, u.U. schon bekanntem Glaukom und/oder anticholinergem Therapie
Symptome	akuter orbitalbetonter Kopfschmerz (meist einseitig), neblig-trübe Visusstörung (unbehandelt bis hin zur Erblindung), eventuell Nausea bis zum Erbrechen
Befunde	gerötetes Auge mit steinhartem Bulbus (Seitenvergleich); Anisokorie und reduzierte Pupillenmotorik möglich; getrübbte Hornhautoberfläche
Differentialdiagnose	gerötetes Auge bei Konjunktivitis; Cluster-Kopfschmerz
Therapie	Hausarzt: Timoptic®-Tropfen und 1x 500 mg Diamox® Augenarzt: Miotika (Pilocarpin-Tropfen), Diamox® (i.v.) sowie u.U. spezielle ophthalmochirurgische Verfahren

Literatur

- Weyand CM, Goronzy JJ. Giant-cell arteritis and polymyalgia rheumatica. *Ann Intern Med.* 2003;139:505–15.
- Calvo-Romero JM. Giant cell arteritis. *Postgrad Med J.* 2003;79:511–5.
- Salvarani C, Cantini F, Boiardi L, Hunder GG. Polymyalgia rheumatica and giant-cell arteritis. *N Engl J Med.* 2002;347:261–71.
- Bock A, Schwegler G. Vertebral artery halo sign in giant cell arteritis. *Practical Neurology.* 2005;5:360–1.
- Roelcke U, Eschle D, Kappos L, Moschopoulos M, Laeng RH, Buettner UW. Meningoradiculitis associated with giant cell arteritis. *Neurology.* 2002;59:1811–2.
- Karassa FB, Matsagas MI, Schmidt WA, Ioannidis JPA. Meta-analysis: Test performance of ultrasonography for giant-cell arteritis. *Ann Intern Med.* 2005;142:359–69.
- Thomas DJ. Visual loss when treating giant cell arteritis. *Practical Neurology.* 2006;6:384–6.
- Khaw PT, Shah P, Elkington AR. Glaucoma-1: Diagnosis. *BMJ.* 2004;328:97–9.
- Nesher R, Epstein E, Stern Y, Assia E, Neshet G. Headaches as the main presenting symptom of subacute angle closure glaucoma. *Headache.* 2005;45:172–6.
- Ramesh S, Maw C, Sutton CJ, Gandhewar JR, Kelly SP. Ethnic aspects of acute primary angle closure in a UK multicultural conurbation. *Eye.* 2005;19:1271–5.
- Gandhewar RR, Kamath GG. Acute glaucoma presentations in the elderly. *Emerg Med J.* 2005;22:306–7.
- Kanski JJ. *Clinical Ophthalmology.* London: Butterworth Heinemann; 1994.
- Flammer J. *Glaukom.* Bern: Hans Huber Verlag; 2001.
- Khaw PT, Shah P, Elkington AR. Glaucoma-2: Treatment. *BMJ.* 2004;328:156–8.

Korrespondenz:

Dr. med. Daniel Eschle
 Facharzt für Neurologie FMH
 RehaClinic Zurzach
 Quellenstrasse
 CH-5330 Bad Zurzach
d.eschle@rehaclinic.ch