


## Der blaue Mann

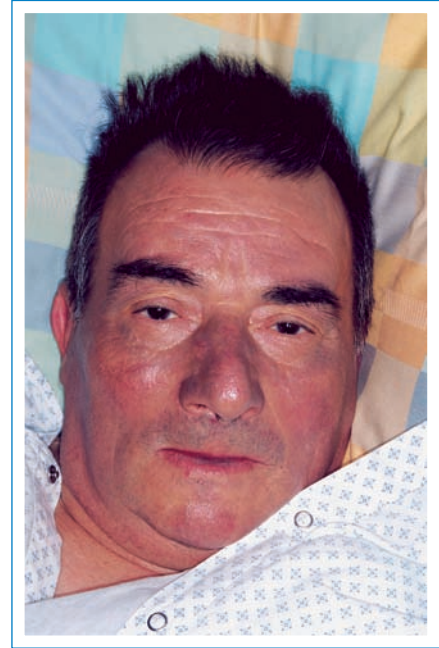
Martin Schläpfer, Matthias Greutmann

Departement Innere Medizin, Universitätsspital Zürich

Dem abgebildeten Patienten (Abb. 1 ) mit ischämischer Kardiomyopathie und schwer eingeschränkter linksventrikulärer Auswurfraction wurde vor vier Jahren wegen rezidivierenden, anhaltenden Kammertachykardien ein ICD implantiert. Nach wiederholten adäquaten Schockabgaben wurde zudem eine antiarrhythmische Therapie mit Amiodarone eingeleitet. Im Verlauf der folgenden Jahre kam es zu einer progredienten, bläulich-gräulichen Verfärbung der Gesichtshaut. Aufgrund dieser subjektiv sehr störenden, stigmatisierenden Hautveränderungen mied der Patient zusehends soziale Kontakte.

Amiodarone, das derzeit effektivste Antiarrhythmikum bei Patienten mit schwer eingeschränkter linksventrikulärer Auswurfraction, ist mit einer ganzen Reihe teils schwerwiegender kardialer und nichtkardialer Nebenwirkungen behaftet, die beinahe jedes Organsystem betreffen können. Nebst einer induzierten Photosensitivität kann es wie in dem von uns beschriebenen Fall in zwei bis zehn Prozent der Therapierten zu einer bläulichen Verfärbung der Haut kommen. Diese kutane Nebenwirkung ist dosisabhängig und verschwindet meist nach Absetzen des Medikaments – entsprechend der langen Halbwertszeit – nach einigen Monaten wieder.

Korrespondenz:  
Dr. med. M. Schläpfer  
Departement Innere Medizin  
Universitätsspital  
Rämistrasse 100  
CH-8091 Zürich  
[martin.schlaepfer@usz.ch](mailto:martin.schlaepfer@usz.ch)



**Abbildung 1**

Hautverfärbungen nach Therapie mit Amiodarone. Patient mit ischämischer Kardiomyopathie und schwer eingeschränkter linksventrikulärer Auswurfraction. (Die Abbildung erfolgt mit dem Einverständnis des Patienten.)