

Thalassämie-Syndrome: Klinik und Diagnose

Syndromes thalassémiques: clinique et diagnostic

Andreas R. Huber^a, Cornelia Ottiger^a, Lorenz Risch^b, Stefan Regenass^c, Martin Hergersberg^a, Roberto Herklotz^a

^a Zentrum für Labormedizin, Kantonsspital, 5001 Aarau

^b Abteilung für Innere Medizin, Akademisches Lehrkrankenhaus, 6800 Feldkirch, Österreich

^c Immunologisches Labor, Felix Platter-Spital, 4012 Basel

Quintessenz

● Thalassämien und thalassämische Hämoglobinopathien sind relativ häufige Ursachen von mikrozytären Anämien.

● Patienten sollten auf der Basis einer ausführlichen Anamnese, der Bestimmung von hämatologischen Parametern (mittleres Erythrozytenvolumen MCV, mittlerer Hämoglobingehalt MCH, Erythrozytenverteilungsbreite oder *Redcell Distribution Width [RDW]*, Erythrozyten- und Retikulozytenzahl) und des Eisenstatus für eine Thalassämie-Diagnostik selektioniert werden.

● Eine Thalassämie-Diagnostik darf sich nicht auf den alleinigen Nachweis eines erhöhten HbA₂ beschränken, sondern muss eine vollständige Abklärung umfassen. β -Thalassämien können mittels hämatologischen und biochemischen Laboruntersuchungen in den meisten Fällen ausreichend charakterisiert werden. Molekularbiologische Untersuchungen sind speziellen Fragestellungen (gemischte Störungen, Pränataldiagnostik) vorbehalten.

● α -Thalassämien sind relativ häufig und können phänotypisch, aufgrund der mangelnden Sensitivität und Spezifität von HbH-Innenkörpern, nur unzureichend charakterisiert werden. Molekulargenetische Nachweismethoden können auf der Suche nach α -Thalassämien mittels überlegter Selektion der Proben effizient eingesetzt werden. Damit kann heute manche bisher unklare mikrozytäre Anämie erklärt werden, welche früher bei vermutetem refraktärem Eisenmangel invasiv abgeklärt wurde.

Quintessence

● *Les thalassémies et hémoglobinopathies thalassémiques sont des causes fréquentes d'anémies microcytaires.*

● *Pour un diagnostic de thalassémie, les patients doivent être sélectionnés sur la base d'une anamnèse détaillée, le dosage de leurs paramètres hématologiques (volume érythrocytaire moyen MCV, concentration moyenne d'hémoglobine MCH, distribution des érythrocytes ou Redcell Distribution Width RDW, nombre d'érythrocytes et pourcentage de réticulocytes) et de leur status du fer.*

● *Un diagnostic de thalassémie ne doit pas être limité à la seule mise en évidence d'une HbA₂ augmentée, mais doit comprendre un examen complet. Dans la plupart des cas les β -thalassémies peuvent être suffisamment caractérisées par des examens de laboratoire hématologiques et biochimiques. Les examens de biologie moléculaire sont réservés à des problèmes particuliers (troubles mixtes, diagnostic prénatal).*

● *Les α -thalassémies sont relativement fréquentes et ne peuvent pas être suffisamment bien phénotypisées, en raison du manque de sensibilité et de spécificité des inclusions HbH. Les méthodes génétiques moléculaires peuvent être utilisées efficacement à la recherche d' α -thalassémies après sélection soigneuse des échantillons. Il est actuellement possible de préciser une anémie microcytaire jusqu' alors peu claire, qui devait auparavant être diagnostiquée de manière invasive en cas de suspicion de carence de fer réfractaire.*



CME zu diesem Artikel finden Sie auf S. 965 oder im Internet unter www.smf-cme.ch

Dem Pionier und meinem Förderer Prof. Dr. med. Hans-Rudolf Marti gewidmet zum 40jährigen Jubiläum des Hämoglobin-Labors Aarau.

Vous trouverez les questions à choix multiple concernant cet article à la page 965 ou sur internet sous www.smf-cme.ch

Einleitung

Thalassämien stellen eine heterogene Gruppe von genetischen Erkrankungen dar, die auf Mutationen der α - und β -Globingene des Hämoglobins zurückgehen. Weltweit werden 200 Millionen Betroffene mit einem Thalassämie-Syndrom geschätzt. Auch in der Schweiz kommen sie nicht selten vor. Sie sind nach dem Eisenmangel die zweithäufigste Ursache einer hypochromen Anämie. Im Gegensatz zu den anomalen Hämoglobinen, bei welchen das Hämoglobinmolekül in der Struktur verändert ist, sind Thalassämien durch eine verminderte Synthese von α - oder β -Globinketten charakterisiert. Je nach betroffener Kette wird zwischen α - und β -Thalassämien unterschieden. Ihnen gemeinsam ist eine Hypochromie und Mikrozytose des roten Blutbildes. Die klinische Manifestation korreliert mit der verminderten Synthese der einen Globinkette und mit der Stabilität der freien in normaler Menge gebildeten Gegenketten. Die daraus entstehenden Anämien reichen von den mildereren asymptomatischen Formen – mit jedoch persistierenden Hypochromien und Mikrozytosen – bis zu den lebenslang therapiebedürftigen Formen. Thalassämien kommen gehäuft zusammen mit anomalen Hämoglobinen vor. Die Diagnose auch von heterozygoten Trägern ist wichtig, um eine unnötige Eisensubstitution zu vermeiden oder bei Kinderwunsch einem Paar eine genetische Beratung anbieten zu können.

Klinik der Thalassämie-Syndrome

Die α -Thalassämien

Die α -Thalassämien werden dem Schweregrad entsprechend in vier klinische Gruppen eingeteilt: asymptomatische Form oder α -Thalassaemia minima, α -Thalassaemia minor, HbH-Krankheit und Hb-Bart's-hydrops-fetalis-Syndrom. Dabei bestimmen die beiden Grundformen, die α^+ - und α^0 -Thalassämien, auf der Basis der Anzahl nicht funktionsfähiger Gene das klinische Bild.

Die Minorformen der α -Thalassämien

Die α -Thalassaemia minima und minor, bei welchen der Aktivitätsverlust ein beziehungsweise zwei der vier α -Gene betrifft, zeigen eine persistierende Hypochromie und Mikrozytose und eine fehlende beziehungsweise leichte Anämie. Beide verlaufen meist asymptomatisch. Genetisch entspricht die α -Thalassaemia minima einer heterozygoten α^+ -Thalassämie, die α -Thalassaemia minor einer homozygoten α^+ - oder einer heterozygoten α^0 -Thalassämie. Klinisch und hämatologisch sind sie nicht sicher zu diagnostizieren und müssen molekularbiologisch abgeklärt werden. Die milden α -Thalassämien sind relevant, da eine schwere Form an die

Nachkommen vererbt werden kann, wenn beide Elternteile Anlageträger sind. Die Minorformen der α -Thalassämien bedürfen keiner Behandlung. Eine Eisensubstitution, die manchmal aufgrund einer Hypochromie durchgeführt wird, ist kontraindiziert, ausser es bestehe ein gleichzeitiger Eisenmangel.

HbH-Krankheit und Hb-Bart's-hydrops-fetalis-Syndrom

Die HbH-Krankheit wird sehr häufig in Südostasien, aber auch im Mittelmeerraum ange-troffen. Einer HbH-Krankheit liegt eine «compound»-Heterozygotie von einer α^+ - mit einer α^0 -Thalassämie (α^+/α^0 -Thalassämie) zugrunde, so dass nur ein funktionsfähiges α -Gen übrigbleibt. Die HbH-Krankheit ist durch eine ausgeprägte Hypochromie und Mikrozytose sowie durch eine periphere chronische Hämolyse gekennzeichnet. Trotz der beträchtlichen Störung der α -Globin-synthese ist die Erythropoese grundsätzlich effektiv, was in der erhöhten Retikulozytenzahl (5–10%) sichtbar ist. Transfusionen sind, ausser bei der besonders schweren HbH-Krankheit, die durch die Kombination einer α^0 -Deletion (–) und einer nicht deletionalen Mutation im α_2 -Gen ($\alpha^T\alpha$) entsteht, selten nötig. Im Verlauf der Krankheit, die sich schon bei Neugeborenen manifestiert, entwickelt sich als Folge der Hämolyse meist eine Hepatosplenomegalie. Zu hämolytischen Krisen kann es bei Infektionen, Schwangerschaften und Exposition gegenüber oxidierenden Substanzen kommen. Eine Splenektomie ist sorgfältig abzuwägen, da Infektionen und thromboembolische Komplikationen die Patienten ernsthaft gefährden können. Die Entwicklung einer Häm siderose ist selten. Dennoch ist eine Eisensubstitution in Abwesenheit eines gleichzeitigen Eisenmangels kontraindiziert. Die Lebenserwartung ist grundsätzlich nicht eingeschränkt.

Das Hb-Bart's-hydrops-fetalis-Syndrom ist die klinische Erscheinungsform der homozygoten α^0 -Thalassämie. Durch die Deletion aller vier α -Gene können nur die Homotetramere Hb-Bart's (γ_4) und HbH (β_4) gebildet werden. Die Unfähigkeit zur α -Kettenbildung ist nicht mit dem Leben vereinbar. Dieses schwere Krankheitsbild endet deshalb bereits intrauterin oder spätestens kurz nach der Geburt. Auch der Genotyp $---/\alpha^T\alpha$ (schwere «compound» heterozygote α^+/α^0 -Thalassämie) kann einen Hydrops fetalis verursachen.

Die β -Thalassämien

Die β -Thalassämien entstehen auf der Basis von zwei genetischen Grundtypen. Bei den β^0 -Thalassämien ist die Expression der β -Globinketten eines β -Gens vollständig gestört, während es bei den β^+ -Thalassämien nur zu einer partiellen Beeinträchtigung der Genaktivität kommt. Dar-

aus entstehen unterschiedlich schwere Krankheitsbilder, die sich klinisch und aufgrund der Transfusionsbedürftigkeit in die drei klassischen Formen β -Thalassaemia minor, intermedia und major einteilen lassen. Klinisch können den β -Thalassämien die $\delta\beta$ -Thalassämien und die thalassämischen Hämoglobinopathien, HbE und Hb-Lepore, angeschlossen werden.

β -Thalassaemia minor

Sie ist durch eine Hypochromie und Mikrozytose mit oder ohne Anämie gekennzeichnet. Im Vergleich zur Eisenmangelanämie weist sie eine höhere Erythrozytenzahl auf – im Verhältnis zum Hämoglobinwert. Die β -Thalassaemia minor entspricht genetisch der heterozygoten β^+ -, β^0 - oder $\delta\beta$ -Thalassämie. Meist sind keine Krankheitssymptome feststellbar. Ist die Anämie ausgeprägter, liegt oft ein gleichzeitiger Eisen- oder Folsäuremangel vor, was besonders bei Kindern und Schwangeren vorkommt. Die Milz und die Leber sind selten vergrössert.

β -Thalassaemia intermedia


Die Thalassaemia intermedia ist eine mittelschwere, gelegentlich transfusionsbedürftige, hypochrome Anämie mit ausgeprägter ineffektiver Erythropoese und einer Splenomegalie. Eine homozygote β^+ -Thalassämie ergibt in der Regel eine schwerere, eine «compound» heterozygote β^{++}/β^+ -Thalassämie eine mildere Symptomatik. In diesem Zusammenhang wird die Bedeutung der sogenannten «silent» β^{++} -Thalassämien deutlich, die im heterozygoten Zustand hämatologisch häufig unauffällig, mit normalen erythrozytären Indizes und normalen HbA₂-Werten, einhergehen können. Der klinische Verlauf und die Prognose werden bestimmt vom Ausmass der chronischen Anämie und der Hyperplasie der Erythropoese sowie der davon abhängigen Ausweitung der hämatopoetischen Markräume mit Knochendeformierungen und Eisenüberladung. Bei schweren Formen manifestieren sich die ersten Symptome, wie die Hepatosplenomegalie, meist zwischen dem 2. und 6. Lebensjahr, während sie bei den leicht verlaufenden Formen erst in der Adoleszenz oder im Erwachsenenalter auftreten.

β -Thalassaemia major

Der Thalassaemia major liegt eine schwer gestörte bis fehlende Synthese der β -Globinketten zugrunde. Die Inaktivierung beider β -Globingene verursacht eine homozygote β^0 -Thalassämie oder «compound» heterozygote β^+/β^0 -Thalassämie. Sie ist klinisch charakterisiert durch eine sehr schwere, dauernd transfusionsbedürftige, hypochrome Anämie. Die hämatologischen und somatischen Veränderungen sind die Folge einer ausgeprägten Dyserythropoese mit zusätzlicher peripherer Hämolyse. Als Ausdruck der

ineffektiven Erythropoese ist die Retikulozytenzahl (0,5–2%), bezogen auf die Anämie, ungenügend hoch. Die bei der Geburt noch unauffälligen Kinder bilden im Alter von drei bis fünf Monaten, nach dem perinatalen Wechsel von der γ - zur β -Globinkettensynthese, eine schwere Anämie und eine Hepatosplenomegalie. Im weiteren Verlauf entwickeln sich die Kinder nur zögerlich, und durch die reaktive extramedulläre Blutbildung kommt es zu starken Knochendeformierungen. Die zunehmende Siderose führt in wenigen Jahren zur Insuffizienz verschiedener Organe (Leber, Herz, Pankreas). Die Kinder sterben unbehandelt vor dem 6. Lebensjahr an den Folgen der schweren chronischen Anämie, der Eisenüberladung und an Infektionen. Durch die heute allgemein früh einsetzende Therapie (u.a. Knochenmarktransplantation) wird das Vollbild der Erkrankung nur noch selten gesehen. Ausnahmen bilden Kinder aus Entwicklungsländern, welche erst spät adäquat behandelt werden.

Non- α -thalassämische Hämoglobinopathien

Hb Lepore und HbE sind die häufigsten thalassämischen Hämoglobinopathien. Die in der Aminosäuresequenz veränderten β -Globinketten dieser anomalen Hämoglobine werden quantitativ vermindert exprimiert. Die hämatologischen Veränderungen bei heterozygotem Hb-Lepore entsprechen denen einer β -Thalassaemia minor. Das Blutbild ist bei HbE leicht hypochrom und mikrozytär und entspricht dem einer milden β -Thalassämie (heterozygote β^{++} -Thalassämie). Die Homozygoten von HbE ähneln hämatologisch einer Thalassaemia minor und kommen häufig in Südostasien vor. Von besonderer Bedeutung sind die «compound» Heterozygoten von HbE und Hb-Lepore mit einer β -Thalassämie. Sie verursachen das klinische und hämatologische Bild einer Thalassaemia major. Die Kombination einer β -Thalassämie mit HbS führt ebenfalls zu schweren Symptomen mit ausgeprägter Hypochromie und Mikrozytose, wobei klinisch jedoch die Symptomatik der Sichelzellenkrankheit in Vordergrund steht (Abb. 1 .

Labordiagnostische Abklärung der Thalassämie-Syndrome

Bei den folgenden drei klinischen Situationen ist die Suche nach einer Thalassämie indiziert:

- 1) Verdacht auf ein krankmachendes Thalassämie-Syndrom (bei schwereren Symptomen),
- 2) Auffinden von Thalassämie-Anlageträgern (milde Symptome, rezidivierende Aborte, genetische Beratung) und
- 3) pränatale Diagnose, falls beide Elternteile Anlageträger sind.

Zu 1) Mit klinisch schweren Formen sind die Thalassaemia major und intermedia, die HbH-Krankheit oder die Kombination einer β -Thalassämie mit HbS oder Hb-Lepore gemeint.

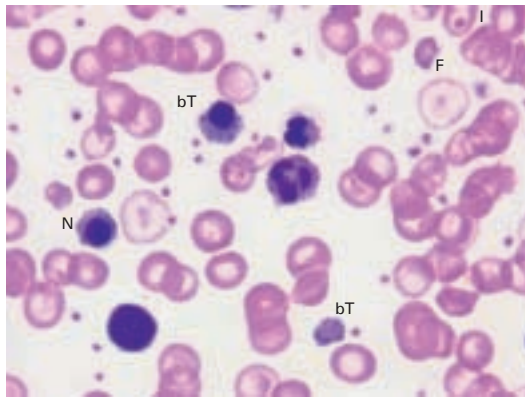


Abbildung 1.

Morphologische Veränderungen des peripheren Blutbildes einer Thalassaemia major. Neben einer ausgeprägten Mikrozytose und Hypochromie fallen eine starke Anisozytose und Poikilozytose auf. Targetzellen (T), Normoblasten (N), basophil getüpfelte Erythrozyten (bT) und Polychromasie deuten auf eine schwere Thalassämie hin. Gelegentlich können auch Fragmentozyten (F) vorkommen.

Zu 2) Bei einer mikrozytären, hypochromen Anämie sollte nach Ausschluss eines Eisenmangels, vor allem bei jüngeren Patienten, eine Thalassämie abgeklärt werden. Mildere α -Thalassämien und «silent» β -Thalassämien, deren hämatologische Veränderungen gering sind, können eine Anämie bei chronischer Erkrankung vortäuschen. Oft werden α -Thalassämien, die mit normalen HbA₂- und HbF-Werten einhergehen, übersehen, besonders wenn sich die Abklärung auf die β -Thalassämien beschränkt. Eine Diagnostik, die α -Thalassämien einschliesst, verhindert oftmals eine unnötige Eisensubstitution.

Zu 3) Beim Verdacht einer Thalassämie-Anlage sollte vor einer geplanten Schwangerschaft oder möglichst früh nach Konzeption eine Abklärung erfolgen. Eine genetische Beratung und eventuell eine pränatale Diagnose sind indiziert, wenn beide Partner Anlageträger für einen geni-

Tabelle 1. Typischer Laborbefund eines erwachsenen Mannes bei vorliegender heterozygoter β -Thalassämie (Thalassaemia minor). Im Verhältnis zur starken Hypochromie und Mikrozytose ist nur eine milde Anämie und eine relativ hohe Erythrozytenzahl vorhanden. Der erhöhte HbA₂-Wert bestätigt bei diesen hämatologischen Werten das Vorliegen einer heterozygoten β -Thalassämie. Eine molekularbiologische Untersuchung erübrigt sich in einem solchen Fall.


Laborparameter	Referenzbereich	Resultate
Hämoglobin	135–172 g/l	118
Hämatokrit	0,40–0,52 l/l	0,373
Erythrozyten	4,4–5,9 T/l	5,84
MCHC	310–360 g/l	316
MCH	27–33 pg	20,2
MCV	80–98 fl	63,9
Anisozytose (RDW)	≤15%	15,2
Hb-Varianten	keine	keine
HbF	≤1,2%	1,1
HbA ₂	≤3,2%	4,2
Isopropanol-Test	klar	klar

starke Hypochromie

schon Defekt sind, welcher beim Kind zu einer schweren Krankheit führen könnte. Kenntnisse über die Heterogenität der thalassämischen Syndrome und die Zusammenhänge zwischen Genotyp und Phenotyp sind nötig. Eine richtige Einschätzung des Risikos setzt eine sorgfältige Familienanamnese voraus. Es muss die Prävalenz der Krankheit in der Ethnie, aus welcher das Paar stammt, berücksichtigt werden. Es ist bedeutsam, dass α -Thalassämien auch im Mittelmeerraum ($-\alpha^{\text{MED}}$, $-(\alpha)^{-20,5}$, $-\alpha^{-3,7}$ u.a.) auftreten, und dass Thalassämien durch die Durchmischung der Bevölkerung bei «Einheimischen» immer häufiger vorkommen. Die einfachste Art, Anlageträger zu identifizieren, ist die Erhebung eines Hämogramms beider Partner eines Paares. Ein schweres thalassämisches Syndrom ist bei den Nachkommen praktisch ausgeschlossen, wenn beide Hämogramme normal sind (keine Hypochromie oder Mikrozytose).

Die Thalassämie-Abklärung beginnt nach einem zweistufigen Protokoll, von hämatologischen und biochemischen Untersuchungen im Routinelabor (Stufe 1) und von Spezialanalysen im Hämoglobinopathie-Labor (Stufe 2). Für die meisten β -Thalassämien kann dabei auf die Charakterisierung des zugrundeliegenden genetischen Defektes verzichtet werden, da sie typische hämatologische und laborchemische Veränderungen aufweisen. Erst wenn der Verdacht einer α -Thalassämie vorliegt oder eine eindeutige Diagnose bei einer β -Thalassämie (β -Thalassaemia major, β^+ -Thalassämie) nötig ist, werden molekularbiologische Untersuchungen (Stufe 3) veranlasst.

Stufe 1: Basisuntersuchungen im allgemeinen Labor

Die maschinelle Bestimmung des roten Blutbildes und die Erhebung eines Eisenstatus sind der erste Schritt einer Thalassämie-Abklärung. Vor allem die Messgrößen, Hb, Ec, MCH, MCV, RDW und die Retikulozytenzahl, sind wichtig. Ein MCH von <27 pg und MCV von <78 fl können auf eine Thalassämie hinweisen. Ein typisches mikrozytär verändertes Blutbild bei Thalassämie-Anlageträgern ermöglicht eine vorläufige Interpretation (Tab. 1 )


Die Erythrozytenverteilungsbreite (RDW) als Mass der Anisozytose ist bei einem Eisenmangel meist erhöht, währenddem sie bei einer β -Thalassämie grenzwertig ist. Von besonderem diagnostischen Interesse ist, dass bei α -Thalassämien fast immer normale RDW nachgewiesen werden. Die Berechnung MCV/Erythrozytenzahl (fl/10¹² Ec) (Mentzer-Formel) zeigt bei Werten <13 das mögliche Vorhandensein einer unkomplizierten heterozygoten β -Thalassämie an. Eine erweiterte Berechnung mittels Huber-Herklotz-Formel (HH-Formel) weist mit hoher Sensitivität auf das Vorhandensein einer α -Thalassämie hin.

Die β -Thalassaemia major und media, sowie die HbH-Krankheit, weisen neben einer Anämie variierenden Schweregrades stark ausgeprägte Hypochromien (15–20 pg) und Mikrozytosen (50–65 fl) auf. Schwere α - und β -Thalassämien zeigen auffällige morphologische Veränderungen im Blutaussstrich. Neben der Hypochromie und Mikrozytose finden sich Poikilozytose, Targetzellen und basophil punktierte Erythrozyten. Normoblasten, eine deutliche Polychromasie und Fragmentozyten sind ferner charakteristisch für die schweren β -Thalassämien. Die milderen Thalassämien weisen eine weniger eindeutige Erythrozytenmorphologie auf. Der wichtigste Hinweis stellt dabei die basophile Tüpfelung dar. Targetzellen sind nicht spezifisch, da ein gleichzeitiger Eisenmangel das Blutbild so stark verändern kann, dass er zu Fehlinterpretationen führen kann. Vor der Abklärung einer Thalassämie empfiehlt es sich deshalb, einen eventuellen Eisenmangel zu beheben. Ein normaler Ferritinwert schliesst, falls eine akute oder chronische Entzündung oder Hepatopathie vorliegt, einen Eisenmangel nicht aus. Bei vorliegender Mikrozytose und Hypochromie ist deshalb die Bestimmung von Parametern des funktionellen Eisenmangels wie Zink-Protoporphyrin (ZnPP) hilfreich. ZnPP-Werte von $>100 \mu\text{mol/mol}$ Häm sprechen, trotz einem normalen Ferritinwert, immer für eine eisendefiziente Erythropoese. Ein normaler ZnPP-Wert ($<50 \mu\text{mol/mol}$ Häm) schliesst einen funktionellen Eisenmangel aus und weist auf eine α -Thalassämie hin. Leicht erhöhte ZnPP-Werte, normales Ferritin und erniedrigte erythrozytäre Indizes kommen bei einer β -Thalassämie oder einer Anämie bei chronischer Erkrankung vor. Die Indizes MCH und MCV können erst 2 bis 3 Monate nach Absetzen

einer Eisensubstitution beurteilt werden, da die hypochromen und mikrozytären eisendefizienten Erythrozyten erst dann aus der Blutbahn eliminiert worden sind.

Stufe 2: Untersuchungen im Hämoglobinopathie-Labor

Die β - und $\delta\beta$ -Thalassämien

Spezielle hämatologische und biochemische Untersuchungen sollten beim Verdacht auf eine Thalassämie in einem spezialisierten Zentrum für Hämoglobinopathien erfolgen. Dort werden zuerst HbA₂ und HbF quantifiziert und die verschiedenen Hämoglobinfraktionen (Anwesenheit von anomalen Varianten, Fehlen des normalen adulten HbA) mittels Hämoglobin-Elektrophorese und -Chromatographie analysiert (Abb. 2 )

Die HbA₂- und HbF-Werte und die Interpretation des Hämogramms erlauben eine erste Differentialdiagnose. HbA₂-Werte $>3,6\%$ und ein typisches Hämogramm stellen die Diagnose einer heterozygoten β -Thalassämie (Thalassaemia minor) sicher. Dabei sind Erhöhungen des HbF bis auf etwa 5,0% möglich. Bei leicht erhöhtem HbA₂-Wert zwischen 3,3 und 3,6% kann zusammen mit sehr milden hämatologischen Veränderungen eine β^+ - oder β^{++} -Thalassämie vorliegen. Einem erhöhten HbA₂-Wert ohne entsprechendes Hämogramm kann eine gemischte Heterozygotie von einer α - mit einer β -Thalassämie zugrunde liegen. Diese nicht eindeutig klassifizierbaren Fälle erfordern zusätzliche molekularbiologische Untersuchungen. HbF-Werte $>5\%$ mit normalem HbA₂ ($\leq 3,2\%$) und HbA (um 80%) lassen auf eine $\delta\beta$ -Thalassämie schliessen.

Bei einer Thalassaemia major oder intermedia (homozygote beziehungsweise «compound» heterozygote β^0 -, β^+ - und β^{++} -Thalassämie) ist das HbA stark vermindert oder fehlt im Elektropherogramm beziehungsweise Chromatogramm völlig (cave: Transfusionen). Das zirkulierende Hämoglobin besteht deshalb hauptsächlich aus HbF (Abb. 2). Der prozentuale Anteil an HbA₂ ist variabel. Eine genaue molekulargenetische Charakterisierung ist für diese Diagnosen stets empfehlenswert.

Non- α -thalassämische Hämoglobinopathien

Bei Heterozygoten beträgt der Anteil an anomalem Hämoglobin am Gesamthämoglobin 20 bis 30% bei HbE und 5 bis 15% bei Hb-Lepore. Die HbA₂-Werte sind normal. Das Blutbild bei Hb-Lepore sieht einer β -Thalassaemia minor gleich. Eine Heterozygotie von HbE kann leicht hypochrom und mikrozytär verlaufen oder keine Veränderung des roten Blutbildes aufweisen. Die Homozygoten ähneln hämatologisch einer Thalassaemia minor. Das vorliegende Hämoglobin setzt sich dabei fast ausschliesslich aus HbE zusammen, da HbA fehlt.

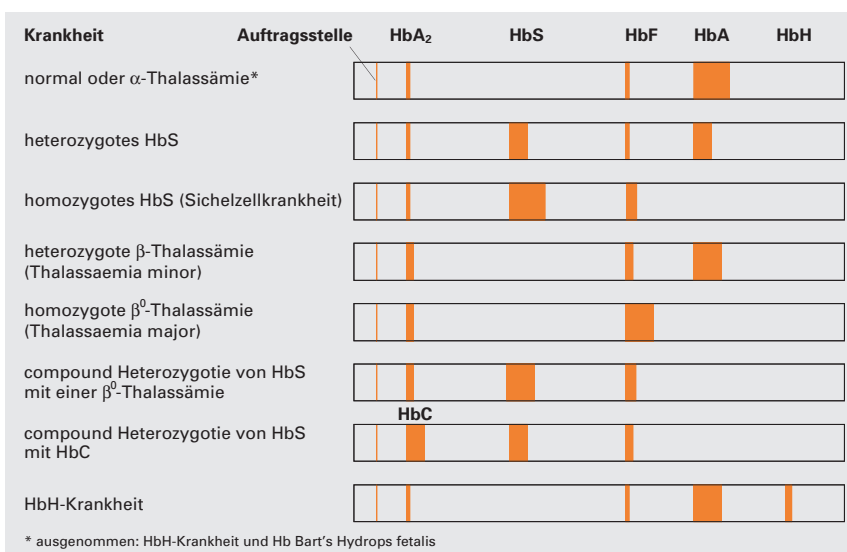


Abbildung 2.

Hämoglobinmuster bei verschiedenen Thalassämien und anomalen Hämoglobinen mittels alkalischer Elektrophorese (Zelluloseacetat-Folie). Zu vermerken ist, dass das Hämoglobinmuster bei α -Thalassämien identisch mit dem einer gesunden Person ist.

«Compound»-Heterozygotien von anomalen Hämoglobinen mit β -Thalassämien


Die «compound»-Heterozygotie einer β -Thalassämie mit HbS, HbE oder Hb-Lepore führt zu schweren klinischen Symptomen mit ausgeprägter Hypochromie und Mikrozytose. Im Elektropherogramm und Chromatogramm ist ein höherer Anteil an anomalem Hämoglobin (>60%) nachweisbar als bei einer Heterozygotie (<50%). Der HbA-Anteil ist bei der «compound»-Heterozygotie stark vermindert (Tab. 2 ) oder ganz abwesend. Die HbA₂- und HbF-Werte sind meist erhöht. Die Abwesenheit von HbA kann eine Homozygotie des anomalen Hämoglobins vortäuschen. Die Differentialdiagnose zwischen «compound»-Heterozygotie und Homozygotie wird durch Transfusionen und einen zusätzlichen Eisenmangel erschwert. Diese Unterscheidung ist besonders wichtig für das HbE, da eine Homozygotie sich klinisch als β -Thalassaemia minor und eine «compound»-Heterozygotie als β -Thalassaemia major manifestiert. Eine molekularbiologische Abklärung sichert die Diagnose.

Tabelle 2. Laborbefund einer jungen Frau aus Südostasien mit einer «compound»-Heterozygotie von HbE und einer α -Thalassämie, mit Symptomatik einer Thalassaemia major. Zu vermerken ist vor allem das hohe HbF. Der HbA-Anteil macht nur 15% aus. Die eindeutige Diagnose konnte mit molekularbiologischen Untersuchungen gesichert werden.

Laborparameter	Referenzbereich	Resultate	
Hämoglobin	120–155 g/l	95	
Hämatokrit	0,36–0,45 l/l	0,296	
Erythrozyten	3,9–5,1 T/l	4,64	
MCHC	310–360 g/l	321	
MCH	27–32 pg	20,5	starke Hypochromie
MCV	80–96 fl	63,8	
Anisozytose (RDW)	≤15%	26,8	
Hb-Varianten	keine	HbE 55	
HbF	≤1,2%	28	
HbA ₂	≤3,2%		nicht bestimmbar
Isopropanol-Test	klar	klar	
HbH-Innenkörper	keine	nicht nachweisbar	

Tabelle 3. Laborbefunde von zwei erwachsenen Frauen mit einer heterozygoten α^+ -Thalassämie und einer homozygoten α^+ -Thalassämie. In beiden Fällen sind die elektrophoretischen Untersuchungen unauffällig und die HbA₂-Werte normal. Bei keiner der Patientinnen sind HbH-Innenkörper nachweisbar. Für die Diagnosestellung ist eine molekularbiologische Untersuchung unabdingbar.


Laborparameter	Referenzbereich	Resultate	
		Heterozygote α^+ -Thalassämie	Homozygote α^+ -Thalassämie
Hämoglobin	120–160 g/l	114	108
Hämatokrit	0,36–0,45 l/l	0,336	0,333
Erythrozyten	3,9–5,1 T/l	4,29	4,67
MCHC	310–360 g/l	339	324
MCH	27–33 pg	26,6	23,1
MCV	80–98 fl	78,3	71,3
Anisozytose (RDW)	≤15%	11,2	12,4
Hb-Varianten	keine	keine	keine
HbF	≤1,2%	0,5	1,0
HbA ₂	≤3,2%	2,8	1,9
Isopropanol-Test	klar	klar	klar
HbH-Innenkörper	keine	nicht nachweisbar	nicht nachweisbar

Die α -Thalassämien

Eine Thalassämie-Abklärung, die sich nur auf Hämogramm, Quantifizierung von HbA₂ und HbF sowie Hämoglobin-Elektrophorese oder Chromatographie stützt, kann eine α -Thalassämie nicht nachweisen. Eine β -Thalassämie kann jedoch meist ausgeschlossen werden. Milde, nicht diagnostizierte α -Thalassämien werden deswegen gelegentlich noch als eisenrefraktäre mikrozytäre Hypochromien beziehungsweise eisenresistente hypochrome mikrozytäre Anämien bezeichnet.

Eine α -Thalassämie-Abklärung sieht die Suche nach HbH-Innenkörpern vor, die im Blutaustriech nach der Brillant-Kresylblau-Färbung als Präzipitate in den Erythrozyten sichtbar sind. HbH-Innenkörper haben eine diagnostische Bedeutung, falls sie massenhaft vorkommen. Ansonsten sind sie unsensitiv und unspezifisch. Massenhaft kommen HbH-Innenkörper aber nur bei den α^0 - oder den «compound» heterozygoten α^0/α^+ -Thalassämien (HbH-Krankheit) vor. Für die meisten α -Thalassämien ist deshalb eine molekularbiologische Diagnostik unentbehrlich. Dabei ist es wichtig, die Ressourcen für molekularbiologische Analysen sinnvoll einzusetzen. Ein nützliches und einfaches Werkzeug zur Selektion, welches mögliche α -Thalassämien mit hoher Wahrscheinlichkeit vorhersagt, ist die Huber-Herklotz-Formel. Diese integriert die Erythrozytenzahl (Ec), den Index MCH sowie den Anisozytose-Parameter RDW (Erythrozytenverteilungsbreite). Die Formel ist nur für hypochrome Blutbilder (MCH <27 pg) gültig.

$$HH = \frac{MCH \times RDW}{10 \times Ec} + RDW$$

HH-Werte <20 sind fast ausschliesslich bei α -Thalassämien anzutreffen (Tab. 3 ). Bei HH-Werten zwischen 20 und 23 können α -Thalassämien zusammen mit hypochromen Anämien anderer Ätiologie vorkommen. Bei einem Eisenmangel sind HH-Werte von >23 anzutreffen. Bei diesen Patienten muss vor einer weitergehenden Thalassämie-Abklärung ein allenfalls bestehender Eisenmangel zuerst behoben werden. Es muss molekularbiologisch weiter abgeklärt werden bei HH-Werten <20 oder bei Werten zwischen 20 und 23 und einem normalen ZnPP, die eine α -Thalassämie vermuten lassen.

Literatur

- 1 Kleihauer E, Kohne E, Kulozik AE. Anomale Hämoglobine und Thalassämie Syndrome: Grundlagen und Klinik. Ecomed, Landsberg 1996.
- 2 Weatherall DJ, Clegg JB. The Thalassaemia Syndromes. 4th edition. Blackwell Scientific Publications, Oxford 2001.
- 3 Traeger-Synodinos J, Old JM, Petrou M, Galanello R. Best Practice Guidelines for carrier identification and prenatal diagnosis of haemoglobinopathies. European Molecular Genetics Quality Network. Manchester 2002.

Korrespondenz: Prof. Dr. med. Andreas R. Huber
Hämoglobin-Labor, Zentrum für Labormedizin,
Kantonsspital, CH-5001 Aarau
andreas.huber@ksa.ch